

**Терапевтична стоматологія: у
4 томах. Том 4. Захворювання
слизової оболонки порожнини
рота: підручник**

Друге видання доповнено новими даними щодо етіології, патогенезу, клінічної картини, лікування багатьох захворювань слизової оболонки порожнини рота і губ. Матеріалом для підготовки видання послужили більш ніж 50-річні клінічні спостереження його авторів, їхні біохімічні, цитологічні і морфологічні розробки, а також останні досягнення вітчизняних та зарубіжних учених. Спираючись на власний багаторічний клінічний досвід, автори розробили оригінальну систематику різних патологічних станів слизової оболонки порожнини рота.

Видання ілюстроване кольоровими малюнками.

Для студентів стоматологічних факультетів, магістрів, лікарів-інтернів медичних закладів вищої освіти України. Корисні відомості віднайдуть для себе дерматологи, оториноларингологи, лікарі інших фахів.

М.Ф. Данилевський, А.В. Борисенко, О.Ф. Несин,
Ж.І. Рахній, О.В. Кононова

ТЕРАПЕВТИЧНА СТОМАТОЛОГІЯ

У чотирьох томах

За редакцією професора А.В. Борисенка

Том 4 Захворювання слизової оболонки порожнини рота

Друге видання,
перероблене та доповнене

Допущено
Міністерством охорони здоров'я України
як підручник для студентів
медичних закладів вищої освіти України

Київ
ВСВ "МЕДИЦИНА"
2021

ББК 56.6я73
УДК 616.31
Т35

*Допущено Міністерством охорони здоров'я України
як підручник для студентів медичних закладів вищої освіти України
(протокол від 24.09.2009)*

Автори:

М.Ф. ДАНИЛЕВСЬКИЙ, А.В. БОРИСЕНКО,
О.Ф. НЕСИН, Ж.І. РАХНІЙ, О.В. КОНОНОВА

Рецензенти:

К.М. Косенко,
чл.-кор. АМН України, академік УАН, д-р мед. наук, проф.;
Є.В. Ковальов,
засл. діяч науки і техніки України, академік УАН, д-р мед. наук, проф.

**Терапевтична стоматологія : підручник : У 4 т. — Т. 4. Захворювання
Т35 слизової оболонки порожнини рота / М.Ф. Данилевський, А.В. Бо-
рисенко, О.Ф. Несин та ін. — 2-е вид., переробл. та допов. — К. :
ВСВ “Медицина”, 2021. — 640 с.; кольор. вид.
ISBN 978-617-505-847-3**

Друге видання доповнено новими даними щодо етіології, патогенезу, клінічної картини, лікування багатьох захворювань слизової оболонки порожнини рота і губ. Матеріалом для підготовки видання послужили більш ніж 50-річні клінічні спостереження його авторів, їхні біохімічні, цитологічні і морфологічні розробки, а також останні досягнення вітчизняних та зарубіжних учених. Спираючись на власний багаторічний клінічний досвід, автори розробили оригінальну систематику різних патологічних станів слизової оболонки порожнини рота.

Видання ілюстроване кольоровими малюнками.

Для студентів стоматологічних факультетів, магістрів, лікарів-інтернів медичних закладів вищої освіти України. Корисні відомості віднайдуть для себе дерматологи, оториноларингологи, лікарі інших фахів.

УДК 616.31
ББК 56.6я73

© М.Ф. Данилевський, А.В. Борисенко,
М.Ю. Антоненко, Л.Ф. Сідельнікова,
О.Ф. Несин, Ж.І. Рахній, 2010
© М.Ф. Данилевський, А.В. Борисенко,
О.Ф. Несин, Ж.І. Рахній,
О.В. Кононова, 2021
© ВСВ “Медицина”, оформлення, 2021

ISBN 978-617-505-847-3



Присвячується 180-річчю
Національного медичного
університету імені О.О. Богомольця

*Видання чотиритомного підручника “Терапевтична стоматологія” є втіленням мрії видатного вченого-стоматолога, доктора медичних наук, заслуженого діяча науки і техніки України, лауреата Державної премії України, академіка Української академії наук і Академії наук вищої школи України, професора **Миколи Федоровича Данилевського**.*

М.Ф. Данилевський пройшов довгий та складний життєвий шлях. З перших днів Великої Вітчизняної війни він служив військовим фельдшером у складі діючої армії на різних фронтах, брав безпосередню участь у боях за звільнення Вітчизни від німецьких і японських мілітаристів. Після закінчення війни Микола Федорович Данилевський у 1947 році вступає до Київського медичного стоматологічного інституту. Уся подальша його діяльність тісно пов'язана з Київським медичним інститутом імені О.О. Богомольця, нині Національним медичним університетом імені О.О. Богомольця. Після успішного закінчення інституту М.Ф. Данилевського обирають на посаду асистента, а згодом доцента і завідувача кафедри терапевтичної стоматології Київського медичного інституту.

Професор М.Ф. Данилевський зробив вагомий внесок в організацію вищої стоматологічної освіти, підготовку науково-педагогічних і лікарських кадрів, розвиток вітчизняної науки. Основний напрям його наукових досліджень пов'язаний із вивченням однієї з актуальних проблем стоматології — дослідження патогенезу, клінічної картини, діагностики, профілактики і лікування хвороб пародонта. Також М.Ф. Данилевський провів серйозні дослідження з питань клінічної картини, діагностики, лікування та профілактики захворювань слизової оболонки порожнини рота. Серед них най-

вагомішими є наукові праці, присвячені кератозу. Він запропонував класифікацію кератозу слизової оболонки порожнини рота і червоної облямівки губ, розробив нові методи діагностики та лікування.

Результати наукових досліджень М.Ф. Данилевського опубліковано в 306 наукових працях, у тому числі 17 монографіях, 30 авторських свідоцтвах, патентах. Наукові праці вченого отримали визнання не тільки в Україні, а й за кордоном. Їх відзначено золотими і бронзовими медалями на вітчизняних і міжнародних виставках, Державною премією України.

Професор М.Ф. Данилевський створив наукову і кадрову школу в галузі терапевтичної стоматології. Під його керівництвом підготовлено 14 докторів наук і понад 50 кандидатів наук. Багато його учнів працюють у вищих навчальних закладах викладачами, 12 із них керують кафедрами в Україні, країнах СНД та за кордоном.

Багатогранна наукова діяльність Миколи Федоровича була підґрунтям для високоякісної підготовки студентів-стоматологів. Під його керівництвом видано низку підручників з терапевтичної стоматології, які знайшли визнання і були перевидані не лише в Україні, а й у Росії. Ним було започатковано видання не просто підручника, а багатотомного фундаментального керівництва з терапевтичної стоматології, яке могли б використовувати не тільки студенти, а й лікарі-стоматологи у своїй практичній діяльності. На жаль, йому не вдалося побачити завершення цієї праці — 17 грудня 2006 року Микола Федорович пішов із життя.

Проте його учнями цей багатотомний підручник завершено і присвячується він Учителю, який надихав їх на плідну творчу працю.

ВСТУП

Стоматологічні захворювання, зокрема слизової оболонки порожнини рота, є найпоширенішими ураженнями організму людини. Немає такого органу чи тканини, де б виникала більша кількість захворювань, ніж на слизовій оболонці порожнини рота. Причини виникнення, механізми розвитку і клінічний їх перебіг досить різноманітні, що інколи викликає певні труднощі при діагностиці та лікуванні.

Найбільшою групою захворювань слизової оболонки порожнини рота і губ, з якими лікар-стоматолог стикається повсякденно, є так званий самотійний стоматит. Сюди належать захворювання, що первинно уражають тільки слизову оболонку порожнини рота і губ. Ці ураження розвиваються переважно внаслідок дії на слизову оболонку певних зовнішніх та внутрішніх чинників. Часто самотійний стоматит виникає під впливом механічної, фізичної або хімічної травми. Причиною захворювання можуть бути інфекційні збудники: віруси, різноманітні бактерії, гриби тощо. Останнім часом помітно зросла роль різних алергенів у виникненні захворювань слизової оболонки. Така тенденція пояснюється суттєвим впливом негативних зовнішніх чинників, пов'язаних з урбанізацією, загальними екологічними порушеннями, дією різних місцевих подразників. Усе це призводить до значного зниження реактивних резервів слизової оболонки порожнини рота і зумовлює розвиток тих чи інших її захворювань.

Значну групу уражень слизової оболонки порожнини рота представляє симптоматичний стоматит, виникнення якого пов'язане із загальними хворобами людини. Серед них найпоширенішими є стоматит при ураженнях травного каналу, захворюваннях крові, ендокринної системи, гіповітамінозах тощо. Результати багаторічних клінічних досліджень свідчать, що не буває жодного системного порушення в організмі людини, яке б тією чи іншою мірою не відбивалося на стані слизової оболонки порожнини рота і губ. Слід пам'ятати, що при багатьох загальних захворюваннях такі зміни з'являються на слизовій оболонці порожнини рота задовго до появи загальних клінічних симптомів. Тому вміння правильно діагностувати симптоматичний стоматит має дуже важливе значення не лише для стоматологів, а й для спеціалістів загального профілю, особливо терапевтів, гематологів, ендокринологів.

Вступ

Доволі часто зміни слизової оболонки порожнини рота і губ виникають і розвиваються як обов'язкова ознака захворювання. Такі стоматити одержали назву синдромів. На сьогодні в літературі їх описано понад 300. Виникнення і розвиток синдромів пов'язані з ураженням окремих органів і систем організму, що, крім загальних проявів, супроводжується різними змінами окремих ділянок слизової оболонки. Найчастіше при синдромах виникають афтоподібні утворення, зроговіння, зміни слизової оболонки язика тощо. Більшість синдромів трапляються рідко, а деякі з них описані окремими авторами навіть як казуїстичні спостереження. Полегшує діагностику синдромів розвиток захворювання з обов'язковим проявом усіх або декількох симптомів. Наприклад, синдроми Бехчета і Мелькерсона—Розенталя характеризуються трьома симптомами, один з яких проявляється на слизовій оболонці порожнини рота. За відсутності такого прояву діагноз цих захворювань викликає великий сумнів. Природа більшості описаних синдромів невідома, тому лікування їх зумовлює певні труднощі і найчастіше є симптоматичним.

Незважаючи на велику різноманітність уражень слизової оболонки порожнини рота і губ, їх розвиток, як і інших захворювань людини, підпорядкований єдиним загальнобіологічним законам. При виникненні патологічних процесів спостерігаються явища запалення, різні дистрофічні порушення чи розвиток пухлин. Ураження слизової оболонки найчастіше супроводжуються ексудативними, альтеративними і проліферативними формами запалення. У деяких випадках відбуваються дистрофічні зміни, особливо в покривному епітелії, до яких належать процеси з порушенням зроговіння — пара-, гіпер-, дискератоз тощо. Для слизової оболонки порожнини рота характерним є високий рівень кровопостачання, іннервації, процесів обміну речовин, що дозволяє їй протидіяти цілому ряду несприятливих чинників. З одного боку, ці властивості слизової оболонки забезпечують її повноцінне функціонування, проте з іншого, патологічний процес слизової дуже швидко (протягом 3—4 тиж.) може призвести до злоякісного переродження. Така особливість патологічних процесів слизової оболонки порожнини рота потребує від стоматолога особливої уваги і знань.

Відносно невелику групу уражень слизової оболонки порожнини рота становлять доброякісні й злоякісні новоутворення слизової оболонки рота і губ. При їх діагностиці велике значення мають правильне оцінювання наявних клінічних симптомів, цитологічні й морфологічні дослідження тощо.

Діагностика захворювань слизової оболонки порожнини рота і губ зумовлює певні труднощі через різноманітність етіологічних чинників та патогенезу уражень слизової оболонки. Визначення раціонального лікування захворювання слизової оболонки порожнини рота потребує високої кваліфікації стоматолога. Тому вивчення цього розділу стоматологічних захворювань студентами набуває великого значення і вимагає від них наполегливості. Узагальнений багаторічний досвід різних дослідників сприятиме полегшенню цього завдання. З цією ж метою у підручнику докладно й академічно викладено особливості обстеження хворих, значна увага приді-

Вступ

лена висвітленню розвитку і клінічного перебігу окремих захворювань слизової оболонки порожнини рота. Послідовність викладення матеріалу відповідає вимогам програми з терапевтичної стоматології, сучасній систематиці захворювань слизової оболонки порожнини рота.

Розуміння суті захворювань слизової оболонки порожнини рота, причин їх виникнення, розкриття механізму розвитку необхідні як для оцінювання розвитку процесу, так і при виборі патогенетичних методів лікування. У підручнику детально описано медикаментозні й фізичні методи лікування, які дають змогу на різних етапах розвитку захворювання одержати найвищий лікувальний ефект. Подані також рекомендації щодо усунення етіологічних чинників, проведення загальнозміцнювальної терапії, профілактики захворювань і раціональної гігієни ротової порожнини.

Цей том підручника “Терапевтична стоматологія” призначений для студентів-стоматологів, проте маємо надію, що він буде корисним і для лікарів-інтернів та стоматологів-практиків. Автори будуть вдячні читачам за зауваження й побажання, спрямовані на поліпшення цієї праці.

Розділ 5

ТРАВМАТИЧНІ УРАЖЕННЯ СЛИЗОВОЇ ОБОЛОНКИ ПОРОЖНИНИ РОТА

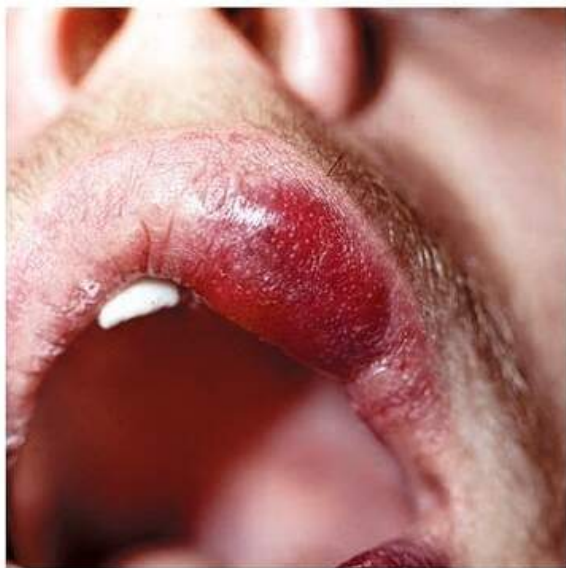Травматичні ураження слизової оболонки порожнини рота виникають унаслідок дії на неї механічних, фізичних, хімічних чинників, коли інтенсивність їх впливу перевищує фізіологічний запас міцності тканин слизової. На дію цих чинників слизова оболонка порожнини рота відповідає виникненням у ній запалення. Інтенсивність та тривалість запального процесу, його клінічні прояви залежать від сили пошкоджувального чинника та реактивності організму хворого (зокрема і від стану слизової оболонки порожнини рота). Слизова оболонка може відреагувати виникненням запального процесу без порушення її цілісності — катаральне запалення (катаральний стоматит), з порушенням цілісності слизової оболонки різної глибини й утворенням ерозії чи виразки (ерозивний чи виразковий стоматит), з проліферативними явищами (гіпертрофія, папіломатоз) або підвищеним зроговінням епітелію слизової оболонки (лейкоплакія). Можливе поєднання різних форм запального процесу в одного і того ж хворого. Травматичні ураження слизової оболонки порожнини рота можуть бути гострими або хронічними.

МЕХАНІЧНА ТРАВМА

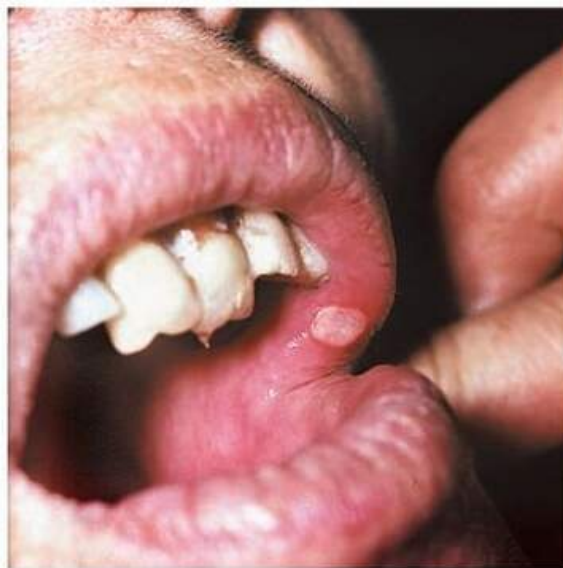Гостра механічна травма (trauma mechanicum acutum) слизової оболонки порожнини рота виникає раптово при прикушуванні, ударі або пораненні різними предметами. Частіше травмується слизова оболонка язика, губ та щік по лінії змикання зубів. При цьому спочатку виникає гострий біль, а на місці травми утворюється гематома, ескоріація, ерозія або виразка, що кровоточить. Їх розміри, форма і локалізація на слизовій оболонці, як правило, співпадають з такими травмівого агента (мал. 73). Гематоми і поверхневі ушкодження (ескоріації, ерозії) відносно швидко (за 1—3 доби) зникають. Приєднання вторинної інфекції спричинює запалення травмованих та прилеглих тканин слизової оболонки і болісну реакцію регіонарних лімфатичних вузлів.

Лікування. При гострих травматичних ушкодженнях слизової оболонки, якщо травмівий чинник походить з порожнини рота, треба оглянути зубні ряди і з метою профілактики хронічної травми провести лікування ка-

МЕХАНІЧНА ТРАВМА



А



Б

Мал. 73. Гематома (А), ерозія (Б) на слизовій оболонці верхньої губи при гострій механічній травмі

рієсу та його ускладнень, відновивши анатомічну форму коронки ураженого зуба чи просто зішліфувати його гострий край.

Неглибокі ураження слизової оболонки досить обробити антисептичними засобами (фурацилін, етоній, водню пероксид тощо). Призначають полоскання порожнини рота штучним лізоцимом, розчином калію перманганату (1:5000), відваром шавлії, цитралем, а за наявності ерозій — додати аплікації з кератопластичними засобами (сік каланхое, ектерицид, олійний розчин ретинолу тощо).

При глибоких травматичних виразках, якщо вони ще не ускладнені вторинною інфекцією, після їх медикаментозного оброблення накладають шви. Якщо ж виразки уже вкриті нальотом, мають інфільтрат, то їх перебіг затягується. У такому разі для лікування застосовують протеолітичні ферменти у поєднанні з антисептичними засобами чи антибіотиками. Після очищення виразки та появи грануляцій застосовують препарати, що поліпшують репаративні властивості тканин (метацил, піримідант, солкосерил) та кератопластичні засоби.

У деяких випадках при значній дії травмівного чинника виникає **катаральний стоматит** — ексудативне запальне захворювання слизової оболонки порожнини рота. Для нього характерним є набряк, гіперемія, печіння, біль та порушення функції слизової оболонки порожнини рота.

Етіологія. Розвиток катарального стоматиту зумовлюють загальні та місцеві чинники. До місцевих етіологічних чинників, окрім травматичних, належать дія бактерій, хімічна та фізична травма.

Пошкоджувальна дія місцевих чинників посилюється під впливом загальних причин і катаральний стоматит часто виникає на фоні загальних захворювань, які знижують резистентність організму. Такими можуть бути

захворювання різних органів і систем: травного каналу, органів дихання, хвороб крові, інфекційних захворювань, гіповітамінозів, інтоксикацій, гормональних порушень тощо.

Катаральне запалення слизової оболонки порожнини рота може мати характер обмеженого (якщо його розвиток спонукають місцеві чинники) або поширеного процесу. Останній зумовлений загальними захворюваннями чи системним впливом екзогенних чинників (радіація, шкідливі чинники професійного характеру тощо).

За перебігом розрізняють гострий, підгострий та хронічний катаральний стоматит. Хронічний катаральний стоматит під впливом екзогенних і ендогенних чинників може загострюватись.

Клінічна картина. Суб'єктивні відчуття при катаральному стоматиті залежать від характеру перебігу, інтенсивності запалення та від загального стану хворого. При гострому катаральному стоматиті хворих непокоїть печіння, а інколи — навіть сильний біль, сухість у роті, кровоточивість ясен та уражених ділянок слизової оболонки, неприємний запах з рота, ускладнене споживання їжі. Гострий катаральний стоматит нерідко супроводжується гарячкою, головним болем, порушенням апетиту, сну, регіонарним лімфаденітом.

Хронічний катаральний стоматит характеризується слабо вираженими симптомами: незначне печіння, свербіж та кровоточивість слизової оболонки. Ці симптоми часто залишаються поза увагою хворих і захворювання тривалий час перебігає без лікарської допомоги.

Об'єктивне обстеження. При гострому катаральному (серозному) стоматиті слизова оболонка ураженої ділянки порожнини рота набуває яскраво-червоного кольору, стає набряклою. На слизовій оболонці щік та язика помітні відбитки зубів. Ясна запалені, яскраво гіперемовані, набряклі, кровоточать, ясенний край і міжзубні сосочки стовщуються внаслідок набряку, напливають на коронки зубів, утворюючи ясенні кишені. Зменшується саливація, що зумовлює сухість у роті, слина стає густою, тягучою. Слизова оболонка вкривається білим нальотом, який особливо помітний на язиці, губах, щоках. Язик сухий, набряклий, вкритий білим нальотом (“обкладений”). Відзначається неприємний запах з рота.

При хронічному катаральному стоматиті уражені ділянки слизової оболонки порожнини рота гіперемовані із синюшним відтінком, малоболісні при пальпації. Ясенні сосочки розпушені, часто з валикоподібним стовщенням ясенного краю, з синюшним відтінком, кровоточать при пальпації.

Патогістологічне дослідження при гострому катаральному стоматиті виявляє розпушення епітелію, розширення міжклітинних містків, набрякове просочування підепітеліальної сполучної тканини та значну лейкоцитарну інфільтрацію периваскулярної сполучної тканини.

Лікування. Етіотропне лікування спрямоване на усунення причини (місцеві травмивні чинники, запиленість, інфекція) або захист слизової оболонки порожнини рота від шкідливих чинників професійного характеру, а також лікування загальносоматичних захворювань.

Патогенетичне лікування передбачає вплив на патофізіологічні механізми запалення слизової оболонки залежно від фази розвитку процесу. Цього

МЕХАНІЧНА ТРАВМА

досягають місцевим та системним застосуванням протизапальних засобів, інгібіторів протеаз, препаратів осмотичної дії, протимікробних, обволікальних засобів та деяких фізіотерапевтичних методів.

В ексудативну фазу гострого катарального стоматиту показане застосування гіпертонічного розчину натрію гідрокарбонату, обволікальних, інгібіторів протеаз, протизапальних засобів (мефенамінат натрію, амбен, штучний лізоцим), протизапальні параметри лазерної терапії.

Залежно від природи і поширеності катарального стоматиту призначають препарати системного впливу: протизапальні, гіпосенсибілізувальні, загальнозміцнювальні, вітаміни, мікроелементи. Суттєвим є застосування препаратів, які регулюють проникність судинної стінки (вітаміни С, Р, аскорутин; кальцію хлорид, глюконат, мефенамінат натрію, піримідант).

У репаративній фазі призначають засоби, які стимулюють обмін речовин та справляють кератопластичну дію: метацил, піримідант, натрію мефенамінат, галаскорбін, препарати лікарських рослин (шавлія, календула, арніка, ромашка, череда, евкالیпт, ротокан тощо). При стиханні запальних явищ показана санація порожнини рота.

Беззаперечне значення має дієта та гігієна порожнини рота. У гострий період тимчасово не слід користуватись зубною щіткою та споживати гостру, тверду, подразнювальну їжу. Після споживання їжі слід обов'язково полоскати рот розчинами антисептичних засобів, видалити із міжзубних проміжків залишки їжі.

Симптоматичне лікування. При різкій болючості слизової оболонки порожнини рота призначають ротові ванночки, полоскання чи аплікації штучним лізоцимом, розчином цитралю, анестезином з гліцерином, розчином натрію мефенамінату з наступним обробленням слизової оболонки обволікальними засобами (відвар кореня алтеї, кори липи, сім'я льону тощо).

При накопиченні на слизовій оболонці значної кількості нальоту для його видалення застосовують протеолітичні ферменти, у разі потреби — з антибіотиками в аплікаціях або аерозольних інгаляціях.

Етапи місцевого лікування травматичного ерозивного стоматиту:

1. Антисептичне оброблення порожнини рота.
2. Знеболювання.
3. Антибактеріальна терапія — застосування антибактеріальних препаратів.
4. Протизапальна терапія — застосування протизапальних препаратів.
5. Стимуляція процесів репаративної регенерації (пантенол, солкосерил дентальний, генгіль).
6. Стимуляція епітелізації.

Нижче викладена схема лікування катарального стоматиту. Більш детально препарати, які застосовують для лікування, описані в розділі “Загальні принципи лікування захворювань слизової оболонки порожнини рота”.

Для антисептичного оброблення порожнини рота при гострому катаральному стоматиті застосовують рясні полоскання і ретельне зрошення (іригація) порожнини рота. Для полоскання застосовують лужні розчини (натрію гідрокарбонату, натрію тетраборату), різні антисептики в невеликих концентраціях (0,05—0,2 % розчин хлоргексидину біглюконату,

етакридину лактат 1:5000 або 1:10 000, розчин калію перманганату 1:10 000 тощо). При гострому перебігу недоцільним є застосування дубильних чи в'язучих засобів: вони, сполучаючись з клітинними білками, утворюють колоїдні комплекси (щільні альбумінати) у вигляді плівки на поверхні слизової оболонки, яка перешкоджає відтоку з неї ексудату. При хронічному катаральному стоматиті широко застосовують лікарські засоби рослинного походження — шавлію, ромашку, кору дуба, сангвіритрин, лістрин, стома-тин, гівалекс тощо. Можна застосовувати полоскання рота гіпертонічними розчинами солі або харчової соди: вони стимулюють розширення судин слизової оболонки і поліпшують вихід з неї ексудату. Попереднє полоскання та зрошення порожнини рота сприяють зниженню вмісту мікроорганізмів у порожнині рота, видаленню слизу, залишків їли, частково — м'якого зубного нальоту із зубів, поліпшують гігієнічний стан і практично являють собою підготовку операційного поля.

Для знеболювання найчастіше використовують різні анестетики. Унаслідок запалення слизової оболонки її судини мають підвищену проникність, тому знеболювальну дію здатні справляти анестетики, що не мають місцевоанестезувальної дії. Окрім анестетиків використовують також деякі протизапальні препарати (мефенаміну натрієва сіль), похідні вітамінів (цитраль), препарати з продуктів життєдіяльності бджіл (прополіс). Їх у вигляді аплікацій наносять на уражену ділянку слизової оболонки порожнини рота. У разі розлитого запалення слизової оболонки порожнини рота знеболювальні засоби (у комбінації з іншими видами медикаментозних препаратів) вводять у порожнину рота у вигляді інгаляцій.

З протизапальних засобів широко використовують нестероїдні протизапальні засоби: похідні мефенамінової кислоти (мефенаміну натрієва сіль), аріалалканової кислоти (натрію диклофенак, аклофенак, фенклофенак тощо), фенілпропіонової кислоти (фенопрофен, ібупрофен, кетопрофен, напроксен, флубіпрофен, піроксикам тощо), ізонікотинової кислоти (амізон тощо), інгібіторів циклооксигенази-2 (месулід, мелоксикам, флубіпрофен тощо). Їх застосовують у вигляді аплікацій, вводять до складу лініментів, паст і мазей, які наносять на уражені ділянки слизової оболонки.

При тяжкому перебігу захворювання можна застосувати стероїдні протизапальні засоби (преднізолон, тріамцінолон, дексаметазон тощо), проте треба пам'ятати, що вони значно пригнічують регенерацію тканин слизової оболонки.

Досить широко застосовують препарати рослинного походження. При гострих запальних та загостренні хронічних запальних процесів показане використання засобів, які не справляють дубильної дії: настоянок календули, евкаліпту, чистотілу, шавлії, софори японської, звіробою, листя кропиви тощо. Для полоскань спиртові розчини обов'язково розчиняють у воді у співвідношенні 30—50 крапель на 100 мл води. Окрім того, під час аплікації на слизову оболонку ці препарати доцільно розчиняти в рициновій, ялицевій чи іншій олії, ялицевому бальзамі. При хронічному катаральному стоматиті можливе також застосування засобів, що справляють дубильну дію: відвари кори дуба, трави череди тощо.

МЕХАНІЧНА ТРАВМА

Ураховуючи швидке приєднання та роль мікрофлори у розвитку запального процесу, протизапальні препарати комбінують з антибактеріальними засобами. З цією метою можна використати антибіотики, обов'язково з урахуванням чутливості до них мікрофлори. Частіше з цією метою застосовують антисептики, похідні нітрофурану, сульфаніламідні препарати тощо.

Якщо виникає потреба у стимуляції процесів регенерації та загоєння слизової оболонки, то застосовують засоби стимулювальної терапії: похідні піримідинових основ (метилурацил (метацил), пентоксил), вітамінні препарати (аскорбінова кислота, галаскорбін, рутин, токоферолу ацетат тощо). За наявності десквамативних дефектів застосовують кератопластичні засоби: вітамін А та його похідні (ретинолу ацетат, цитраль, олія шипшини тощо). На всіх етапах лікування лікарські препарати наносять на уражені ділянки слизової оболонки порожнини рота у вигляді розчинів (аплікації), рідких мазей (лініментів), паст, мазей.

Лікування хронічного катарального стоматиту полягає в ліквідації хронічного запалення слизової оболонки порожнини рота і спрямоване на покращення мікроциркуляції, трофіки, підвищення імунологічних та репаративних властивостей слизової оболонки. Для полоскання можна застосовувати препарати, які викликають розширення судин слизової оболонки порожнини рота (гіпертонічні розчини), дубильних речовин. Менше застосовують знеболювальні препарати, тому що в слизовій оболонці запальний процес має хронічний характер. Для пригнічення запального процесу призначають протизапальні засоби (натрію мекенамінат, піримідант тощо), препарати аскорбінової кислоти (вітамін С, аскорутин), галаскорбін, вітаміни А, Е, К, імунокоректори (імудал, імудон), в'язучі засоби та фізіотерапевтичні методи (зрошення, аерозоль, електрофорез, фонофорез з протизапальними засобами, інгібіторами, вітамінами, ферментами), лазерне опромінювання. У лікуванні хронічного катарального стоматиту широко застосовують фізичні методи лікування: аерозольні інгаляції (їх можна призначати і при лікуванні гострого катарального стоматиту), лікарські зрошення, електрофорез, ультрафонофорез, ультрафіолетове та лазерне опромінення.

Якщо травматичний чинник справляє відносно поверхневе пошкодження слизової оболонки, то на ній виникає лише дефект епітелію та незначне пошкодження власної пластинки слизової оболонки. Виникає травматична екскоріація або ерозія слизової оболонки, у разі приєднання умовно-патогенної мікрофлори виникає **травматичний ерозивний стоматит**. Уражена ділянка слизової оболонки має яскраво рожевий або червоний колір унаслідок того, що вона позбавлена епітелію. У разі екскоріації вона має краї неправильної форми, відповідно до напрямку дії травматичного чинника. Ерозована поверхня зазвичай чиста, без нальоту, або вкрита незначним фібринозним нальотом.

Лікування травматичних ерозій проводять в основному за методикою лікування гострого катарального стоматиту (див. вище). Через наявність дефекту епітелію виникає потреба на останніх етапах лікування застосувати засоби, які стимулюють епітелізацію, — кератопластичні препарати. З цією

метою застосовують олію шипшини, обліпихи, препарати вітаміну А, полоскання цитралем тощо.

Етапи місцевого лікування травматичного ерозивного стоматиту:

1. Антисептичне оброблення порожнини рота.
2. Знеболювання.
3. Протизапальна терапія — застосування протизапальних препаратів.
4. Стимуляція процесів репаративної регенерації (пантенол, солкосерил дентальний, генгігель).
5. Стимуляція епітелізації.

У разі дії на слизову оболонку чинника, який значно пошкоджує слизову оболонку, розвивається **виразковий стоматит**. Він виникає на місці травматичної виразки при подальшому її інфікуванні умовно-патогенною анаеробною мікрофлорою порожнини рота. Найчастіше виявляють симбіоз спірохети Венсана та веретеноподібної палички (фузоспірилярний симбіоз) та іншу анаеробну мікрофлору. Біль в ураженій ділянці порожнини рота різко посилюється при найменшому дотику. Ділянка виразки вкрита некротичними масами білувато-жовтого кольору. Слизова оболонка навколо виразки набрякла, гіперемована, різко болісна і легко кровоточить при доторканні. Підвищується саливація, спостерігаються збільшення регіонарних лімфатичних вузлів і біль у них, з'являється різкий гнильний запах з рота, що морально дуже пригнічує хворих. Слина, що виділяється в значній кількості, тягуча, в'язка, містить прожилки крові, має неприємний запах. Регіонарні лімфатичні вузли збільшені і болючі при пальпації.

Лікування таких травматичних виразок проводять за загальними принципами лікування виразкового стоматиту. До нього включають такі етапи:

1. Антисептичне оброблення порожнини рота.
2. Знеболювання.
3. Некректомія — видалення некротичних тканин з поверхні виразки.
4. Протизапальна терапія — застосування протизапальних та антибактеріальних препаратів.
5. Стимуляція процесів репаративної регенерації.
6. Стимуляція епітелізації.

Для а н т и с е п т и ч н о г о о б р о б л е н н я порожнини рота застосовують рясні полоскання і ретельне зрошення (іригація) порожнини рота різними антисептичними засобами. Найкраще використовувати антисептики, які виділяють кисень: розчин калію перманганату 1:10 000, 3 % розчин водню пероксиду. Потрібну кількість антисептиків (наприклад 1 столову ложку 3 % розчину водню пероксиду на склянку води) розводять у воді і хворий 5—8 разів на день повинен полоскати рот.

Уражену ділянку з н е б о л ю ю т ь анестетиками чи іншими знеболювальними препаратами (див. “Загальні принципи лікування захворювань слизової оболонки порожнини рота”).

Після знеболювання усувають місцеві подразнювальні чинники і здійснюють некректомію. Інструментами, ватяними кульками, турундами обережно і ретельно видаляють некротичні тканини з поверхні виразки. Цю процедуру полегшує застосування протеолітичних ферментів: трипсину, хімотрипсину, пронази, терилітину тощо. Окрім ферментів можна застосува-

ти 0,25 % розчини натрію гідрокарбонату (сода), водню пероксиду. Показником правильного виконання некретомії є чиста виразкова поверхня.

Для протизапальної терапії роблять аплікації на виразкову поверхню паст, що містять протизапальні та антибактеріальні препарати. Ураховуючи анаеробний характер мікрофлори виразки, як антибактеріальний засіб найкраще призначати антипротозойні препарати, які пригнічують анаеробну мікрофлору. Найчастіше використовують препарати метронідазолу (трихопол — 1 % розчин, трихомонацид — 1 % розчин, нітазол — 2,5 % суспензія тощо). Для детоксикації і неспецифічної гіпосенсибілізації у вогнищі ураження, нормалізації місцевого імунітету використовують засоби сорбційної терапії. Для цього накладають вуглесорбційні пов'язки, складниками якої є зернисті сорбенти, тканини, волокна, нитки, вуглецева повсть та деякі синтетичні сполуки з високими сорбційними властивостями.

Стимуляції процесів репаративної регенерації виразки досягають за допомогою препаратів, похідних піримідинових основ (метилурацил, пентоксил тощо), вітамінів (С, Е, U) та анаболіків, біогенних стимуляторів (солкосерил дентальний, генгіль тощо). Також можна полоскати порожнину рота різними розчинами лізоциму чи ввести його до складу пасти.


Завершують лікування виразки застосуванням кератопластичних препаратів для стимуляції епітелізації виразки: вітаміну А та його похідних, олії шипшини, обліпихи тощо.

Слід відзначити, що травматичні виразки досить швидко загоюються при правильному місцевому лікуванні, загальний стан пацієнтів при цьому порушується досить рідко. При порушенні загального стану і переходу травматичної виразки у виразковий стоматит різного ступеня тяжкості його лікування проводять за відповідними методиками (див. "Виразково-некротичний стоматит").

Хронічна механічна травма (trauma mechanicum chronicum) слизової оболонки порожнини рота. Її причинами можуть бути тривала травматизація гострими краями зубів при ураженні їх карієсом, патологічна стертість, відсутність окремих зубів та порушення прикусу, неякісно виготовлені (або які стали непридатними чи потребують корекції) протези, ортодонтичні апарати, зубний камінь, а також шкідливі звички. Слід окремо виділити пошкодження, спричинені дією протезів на слизову оболонку, оскільки тут, окрім механічного, є цілий комплекс пошкоджувальних факторів: токсичних, сенсibilізуючих, мікробіологічних. Вони зумовлені впливом на слизову оболонку компонентів матеріалів, з яких виготовлені протези. Бактеріальний фактор виникає внаслідок скупчення під протезами (за відсутності належного гігієнічного догляду за ними) значної кількості мікроорганізмів.

На дію цих чинників слизова оболонка порожнини рота може відреагувати гіперемією (катаральне запалення), порушенням цілісності (ерозії, виразки), проліферативними явищами і розростаннями (гіпертрофія ясенних сосочків, папіломатоз), посиленням зроговінням (лейкоплакія) або їх комбінаціями (мал. 74, 75, 76). Такі порушення можуть не турбувати хворих, але більшість із них скаржаться на відчуття дискомфорту й болю, припухлість, часте прикушування чи наявність за давньої виразки.

Рекомендована література



Терапевтична
стоматологія: у 4
томах. — Том 3.
Захворювання
пародонта: підручник
(ВНЗ III—IV р. а.)

Перейти до категорії
Стоматологія

ridmi
ТВІЙ УЛЮБЛЕНИЙ КНИЖКОВИЙ

КУПИТИ