

# Основи ЕКГ: 9-е видання

У посібнику «Основи ЕКГ» висвітлено принципи застосування ЕКГ для діагностики захворювань серцево-судинної системи. Видання може використовуватися як вступна частина до вивчення ЕКГ для тих, хто лише починає ознайомлюватися з цим методом діагностики. На прикладі ЕКГ реальних пацієнтів, записаних у 12 відведеннях, показано найпоширеніші порушення серцевого ритму й провідності та зміни, що виникають при різних захворюваннях серця. Однак базові вимоги залишаються незмінними: ЕКГ слід інтерпретувати з урахуванням скарг, анамнезу й результатів інших фізикальних досліджень. Видання складається з чотирьох частин. Перша частина — початковий етап ознайомлення з ЕКГ як методом діагностики. З мінімальним використанням теорії та максимальним обсягом практичного матеріалу описано найважливіші правила застосування ЕКГ у клінічній практиці. У другій частині наведено теоретичні основи запису ЕКГ з метою підготувати читачів до базової інтерпретації 12 відведень. Третю частину присвячено клінічному осмисленню ЕКГ пацієнтів із болем у грудях, задишкою, пришвидшеним серцебиттям й епізодами непритомності в анамнезі, а також розумінню варіантів ЕКГ, які реєструють у здорових осіб. Метою четвертої частини є перевірка і контроль знань, які читач мав змогу здобути в попередніх розділах, переконавшись у тому, що ЕКГ справді легко зрозуміти.

Для студентів, лікарів-інтернів, лікарів загальної практики, кардіологів, лікарів функціональної діагностики, терапевтів, ревматологів, а також усіх лікарів, які мають бажання професійно вивчати основи електрокардіографії.

www.medpublish.com.ua

# ОСНОВИ ЕКГ

ПЕРЕКЛАД 9-ГО АНГЛІЙСЬКОГО ВИДАННЯ

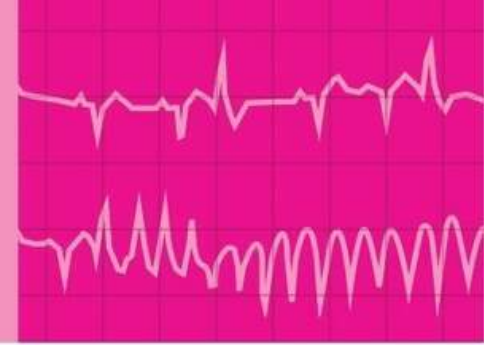
---

# The ECG Made Easy

9<sup>TH</sup> EDITION

---

ДВОМОВНЕ ВИДАННЯ:  
УКРАЇНСЬКА, АНГЛІЙСЬКА

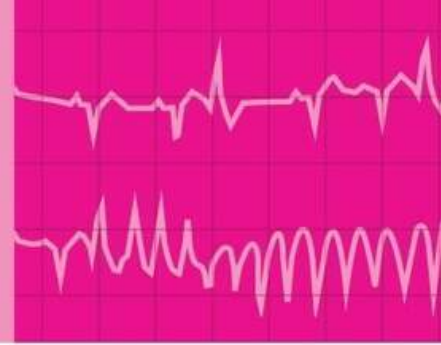


# The ECG Made Easy

NINTH EDITION

**JOHN HAMPTON** DM MA DPhil FRCP FFPM FESC  
Emeritus Professor of Cardiology, University of Nottingham, UK

**JOANNA HAMPTON** MD MA BM BCh FRCP  
Consultant Physician, Addenbrooke's Hospital, Cambridge, UK



# ОСНОВИ ЕКГ

ПЕРЕКЛАД 9-ГО АНГЛІЙСЬКОГО ВИДАННЯ

---

ДВОМОВНЕ ВИДАННЯ:  
УКРАЇНСЬКА, АНГЛІЙСЬКА

НАУКОВИЙ РЕДАКТОР ПЕРЕКЛАДУ:

## Нестор Середюк

доктор медичних наук, професор  
Івано-Франківського національного  
медичного університету, заслужений  
діяч науки і техніки України, академік  
АНТКУ, член А.С.Н. (Американського  
товариства з гіпертонії), член ESC  
(Європейського товариства кардіологів)

## ДЖОН ХЕМПТОН

доктор медицини, магістр гуманітарних  
наук, доктор філософії, член Королівської  
колегії лікарів, співробітник факультету  
фармацевтичної медицини, член  
Європейського товариства кардіологів

Почесний професор кардіології,  
Ноттінгемський університет,  
Велика Британія

## ДЖОАННА ХЕМПТОН

доктор медицини, магістр гуманітарних  
наук, бакалавр медицини, бакалавр  
хірургії, член Королівської колегії лікарів

Лікар-консультант, лікарня ім. Джона  
Адденбрука (Addenbrooke's Hospital),  
Кембридж, Велика Британія

Київ  
ВСВ "Медицина"  
2020

УДК 612.171; 616.12

ББК 54.10я73

X-37

Усі права захищені.

Джон Хемптон і Джоанна Хемптон заявили про своє право бути визнаними як автори цієї роботи відповідно до Закону про авторські права, зразки та патенти 1988 року.

Жодна частина цього видання не може відтворюватися чи передаватися в будь-якій формі або будь-якими засобами, електронними чи механічними, включно з фотокопіюванням, записуванням або будь-якою іншою системою зберігання та відтворення інформації, без письмового дозволу правласника.

Ця книга та окремі напрацювання, що містяться в ній, захищені авторським правом.

Це видання книги Джона Хемптона і Джоанни Хемптон *The ECG Made Easy, 9th Edition* опубліковано за угодою з Elsevier Limited.

Переклад і передрук англійською було здійснено ТОВ "Всеукраїнське спеціалізоване видавництво "Медицина".

Це видання для розповсюдження і продажу лише на території України.

За здійснений переклад і передрук англійською відповідає тільки ТОВ "Всеукраїнське спеціалізоване видавництво "Медицина". Лікарі-практики й дослідники повинні завжди спиратися на власний досвід і знання під час оцінювання та використання будь-якої інформації, методів, лікарських засобів або експериментів, описаних у цьому виданні. Зокрема, з огляду на швидкий розвиток медичної науки, слід проводити незалежну перевірку діагнозів і дозування лікарських засобів. Згідно із законодавством, Elsevier, автори, співавтори, редактори не відповідають за виконання перекладу або за будь-які тілесні ушкодження та/або шкоду, заподіяну людям чи майну, в межах відповідальності за якість продукції, недбалість тощо або через використання чи застосування будь-яких методів, продукції, інструкцій або ідей, що містяться в цьому виданні.

All rights reserved.

The right of John Hampton and Joanna Hampton to be identified as author(s) of this work has been asserted by them in accordance with the Copyright, Designs and Patents Act 1988.

No part of this publication may be reproduced or transmitted in any form or by any means, electronic or mechanical, including photocopying, recording, or any information storage and retrieval system, without permission in writing from the Proprietor.

This book and the individual contributions contained in it are protected under copyright by the Proprietor.

This edition of *The ECG Made Easy, 9th Edition* by John Hampton and Joanna Hampton is published by arrangement with Elsevier Limited.

The translation and English reprint were undertaken by ALL-UKRAINIAN SPECIALIZED MEDICINE PUBLISHING LTD.

This edition is for distribution and sale in Ukraine only.

The translation and English reprint has been undertaken by ALL-UKRAINIAN SPECIALIZED MEDICINE PUBLISHING LTD. at its sole responsibility. Practitioners and researchers must always rely on their own experience and knowledge in evaluating and using any information, methods, compounds or experiments described herein. Because of rapid advances in the medical sciences, in particular, independent verification of diagnoses and drug dosages should be made. To the fullest extent of the law, no responsibility is assumed by Elsevier, authors, editors or contributors in relation to the translation or for any injury and/or damage to persons or property as a matter of products liability, negligence or otherwise, or from any use or operation of any methods, products, instructions, or ideas contained in the material herein.

Переклав з англійської Олексій Скакун, лікар-кардіолог, аспірант кафедри внутрішньої медицини № 2 та медсестринства Івано-Франківського національного медичного університету.

**Хемптон, Джон**

X-37 Основи ЕКГ = The ECG Made Easy : пер. 9-го англ. вид. : двомовне вид.: укр., англ. / Джон Хемптон, Джоанна Хемптон ; наук. ред. пер. Нестор Середюк ; пер. з англ. Олексія Скакуна. – К. : ВСВ "Медицина", 2020. – xiv, 234 с.

ISBN 978-617-505-776-6 (укр.)

ISBN 978-0-7020-7457-8 (англ.)

У посібнику "Основи ЕКГ" висвітлено принципи застосування ЕКГ для діагностики захворювань серцево-судинної системи. Видання може використовуватися як вступна частина до вивчення ЕКГ для тих, хто лише починає ознайомлюватися з цим методом діагностики. На прикладі ЕКГ реальних пацієнтів, записаних у 12 відведеннях, показано найпоширеніші порушення серцевого ритму й провідності та зміни, що виникають при різних захворюваннях серця. Однак базові вимоги залишаються незмінними: ЕКГ слід інтерпретувати з урахуванням скарг, анамнезу й результатів інших фізикальних досліджень. Видання складається з чотирьох частин. Перша частина – початковий етап ознайомлення з ЕКГ як методом діагностики. З мінімальним використанням теорії та максимальним обсягом практичного матеріалу описано найважливіші правила застосування ЕКГ у клінічній практиці. У другій частині наведено теоретичні основи запису ЕКГ з метою підготувати читачів до базової інтерпретації 12 відведень. Третю частину присвячено клінічному осмисленню ЕКГ пацієнтів із боєм у грудях, задихом, пришвидшеним серцебиттям й епізодами непритомності в анамнезі, а також розумінню варіантів ЕКГ, які реєструють у здорових осіб. Метою четвертої частини є перевірка і контроль знань, які читач мав змогу здобути в попередніх розділах, переконавшись у тому, що ЕКГ справді легко зрозуміти.

Для студентів, лікарів-інтернів, лікарів загальної практики, кардіологів, лікарів функціональної діагностики, терапевтів, ревматологів, а також усіх лікарів, які мають бажання професійно вивчати основи електрокардіографії.

УДК 612.171; 616.12

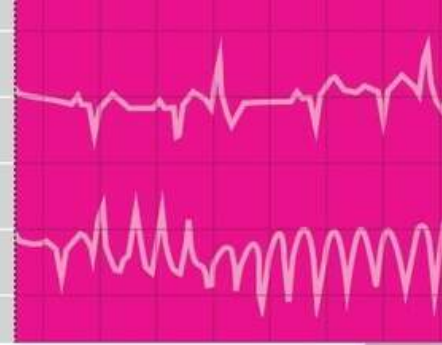
ББК 54.10я73

ISBN 978-617-505-776-6 (укр.)

ISBN 978-0-7020-7457-8 (англ.)

© 2019 Elsevier Ltd. All rights reserved.

© ВСВ "Медицина", оформлення і переклад українською, 2020



## Як користуватися посібником

### How to use this book

#### Частина 1. ЕКГ – це справді дуже просто: путівник для початківця

Посібник написаний для тих, хто тільки починає використовувати ЕКГ у своїй клінічній практиці. У ньому подано основні відомості про ЕКГ без глибокої деталізації теми. Якщо Ви досі не вивчали ЕКГ, то цей розділ – саме для Вас. Після того як Ви засвоїте матеріал, поданий у розділі, решта даних і фактів, які містяться в посібнику, тільки поглиблюють Ваші знання, однак саме перший розділ є початковим етапом для ознайомлення з ЕКГ як методом, що використовується для діагностики та лікування пацієнтів.

#### Частина 2. Основні принципи запису, опису та інтерпретації ЕКГ

Перш ніж Ви зможете використовувати ЕКГ для допомоги у діагностиці чи лікуванні, Ви повинні зрозуміти основні принципи цього методу. У другій частині посібника пояснюється, чому електрична активність серця може бути записана як ЕКГ та описується важливість 12 відведень ЕКГ, які створюють зображення електричної активності серця, що реєструються з різних напрямків.

У цьому розділі йдеться про те, як можна використовувати ЕКГ для вимірювання частоти серцевих скорочень, оцінювання швидко-

#### Part 1: The ECG made very easy indeed: a beginner's guide

This guide has been written for those who are just starting to use ECGs in their clinical practice. It aims to reduce the facts to the bare minimum. If you have no previous knowledge of the ECG, this chapter is for you. Once you have understood it, the rest of the book will amplify your knowledge, but this is the place to start when using the ECG for patient care.

#### Part 2: The basics: the fundamentals of ECG recording, reporting and interpretation

Before you can use the ECG as an aid to diagnosis or treatment, you have to understand the basics. Part 2 of this book explains why the electrical activity of the heart can be recorded as an ECG, and describes the significance of the 12 ECG 'leads' that make 'pictures' of the electrical activity seen from different directions.

Part 2 also explains how the ECG can be used to measure the heart rate, to assess the speed of electrical conduction through different parts of the heart,

сті електричної провідності через різні частини серця і визначення ритму серця. Також описано причини поширених патологічних патернів ЕКГ.

### Частина 3. Як отримати максимальну інформацію від ЕКГ: клінічна інтерпретація зразків ЕКГ

У цій частині посібника описані основні принципи ЕКГ, зокрема як ЕКГ може допомогти в ситуаціях, в яких цей метод застосовується найчастіше: під час скринінгу здорових осіб, а також у пацієнтів з болем у грудях, задишкою, відчуттям серцебиття або непритомністю. Використовуючи ще більше прикладів ЕКГ пацієнтів із поширеними проблемами та пригадуючи класичні порушення на ЕКГ, описані в розділах 2–5, ми розглянемо деякі зміни, які можуть ускладнити інтерпретацію ЕКГ.

### Частина 4. Час перевірити себе

Тепер Ви можете розпізнавати загальні патерни ЕКГ. Саме ця остання частина посібника містить дванадцять ЕКГ пацієнтів, записаних у 12 відведеннях, які Вам потрібно інтерпретувати.

### Швидкі нагадування

Швидкі нагадування подано на останніх сторінках посібника після алфавітного покажчика, щоб Ви могли швидко зорієнтуватися і звернутися до них, коли Вам буде необхідно. Також тут перераховано найпоширеніші відхилення на ЕКГ, які Ви повинні вміти розпізнати.



#### Подальше читання

Цим символом позначено посилання на важливу інформацію у підручнику “The ECG in Practice”, 7<sup>th</sup> edition (Elsevier, 2019).

and to determine the rhythm of the heart. The causes of common ‘abnormal’ ECG patterns are described.

### Part 3: Making the most of the ECG: the clinical interpretation of individual ECGs

In this part of the book, we look beyond the basics and consider how the ECG can help in the situations in which it is most used – in the ‘screening’ of healthy subjects, and in patients with chest pain, breathlessness, palpitations or syncope. Recalling the classic ECG abnormalities covered in Chapters 2–5, we will look at some of the variations that can make ECG interpretation seem more difficult, using examples of more ECGs from real patients with common problems.

### Part 4: Now test yourself

You should now be able to recognize the common ECG patterns, and this final chapter contains twelve 12-lead ECGs from real patients for you to interpret.

### Quick reminders

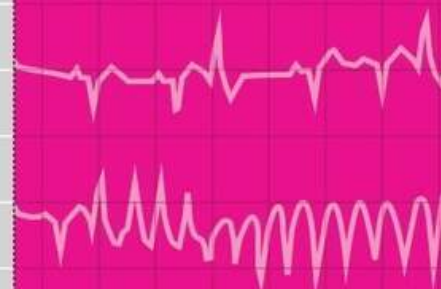This has been placed at the back of the book after the index so you can refer to it quickly when you need to. It lists the common abnormalities you must be able to recognize.



#### Further reading

The symbol indicates cross-references to useful information in *The ECG Made Practical*, 7<sup>th</sup> edition (Elsevier, 2019).

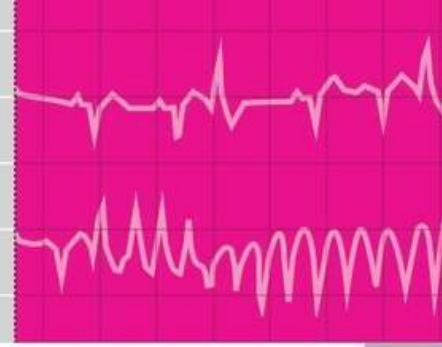




# Зміст

## Contents

Передмова	ix	Preface	ix
Глосарій	xi	Glossary	xi
Частина 1. ЕКГ – це справді дуже просто: путівник для початківців	1	Part 1 The ECG made very easy indeed: a beginner's guide	1
1. Дуже просто про ЕКГ	1	1. The ECG made very easy indeed	1
Частина 2. Основні принципи запису, опису та інтерпретації ЕКГ	19	Part 2 The basics: the fundamentals of ECG recording, reporting and interpretation	19
2. Що таке ЕКГ?	19	2. What the ECG is about	19
3. Провідність та її порушення	49	3. Conduction and its problems	49
4. Серцевий ритм	67	4. The rhythm of the heart	67
5. Порушення зубців <i>P</i> , комплексів <i>QRS</i> і зубців <i>T</i>	97	5. Abnormalities of <i>P</i> waves, <i>QRS</i> complexes and <i>T</i> waves	97
Частина 3. Як отримати максимальну інформацію від ЕКГ: клінічна інтерпретація зразків ЕКГ	115	Part 3 Making the most of the ECG: the clinical interpretation of individual ECGs	115
6. ЕКГ у здорових осіб	115	6. The ECG in healthy subjects	115
7. ЕКГ у пацієнтів із болем у грудях або задишкою	137	7. The ECG in patients with chest pain or breathlessness	137
8. ЕКГ у пацієнтів із прискореним серцебиттям або непритомністю	161	8. The ECG in patients with palpitations or syncope	161
Частина 4. Час перевірити себе	185	Part 4 Now test yourself	185
9. Приклади ЕКГ, які слід уміти розпізнавати	185	9. ECGs you must be able to recognize	185
Алфавітний покажчик	207	Index	207
Ключова інформація	227	Quick reminder guide	227



## Передмова

## Preface

Посібник “*Основи ЕКГ*” було вперше опубліковано в 1973 р., і відтоді продано вже понад 750 000 примірників. Книгу перекладено німецькою, французькою, іспанською, італійською, португальською, польською, чеською, індонезійською, японською, російською, турецькою та двома китайськими мовами. Цілі цього видання ті самі, що й раніше: це не докладний посібник з електрофізіології чи інтерпретації ЕКГ, а вступ до ЕКГ для студентів-медиків, лаборантів, медсестер і фельдшерів. А ті, хто забув університетський матеріал, можуть освіжити з його допомогою свої знання.

ЕКГ не мусить бути складною: наприклад, більшість людей керують автомобілем, хоча не знають, як працює мотор, а садівники не мають бути ботаніками, – так само більшість людей можуть повноцінно використовувати ЕКГ, не розбираючи всі складні моменти. Книга допоможе читачеві усвідомити, що ЕКГ можна легко зрозуміти та використовувати як наступний етап після збирання анамнезу пацієнта й проведення фізикального обстеження.

Перше видання “*Оснoв ЕКГ*” (1973) було визнано “медичною класикою” Британським медичним журналом (*British Medical Journal*). Книга є популярною серед поколінь студентів-медиків і медсестер. З кожним новим перевиданням вона зазнає суттєвих змін. Дев’яте видан-

*The ECG Made Easy* was first published in 1973, and well over three-quarters of a million copies have been sold. The book has been translated into German, French, Spanish, Italian, Portuguese, Polish, Czech, Indonesian, Japanese, Russian and Turkish, and into two Chinese languages. The aims of this edition are the same as before: the book is not intended to be a comprehensive textbook of electrophysiology, nor even of ECG interpretation – it is designed as an introduction to the ECG for medical students, technicians, nurses and paramedics. It may also provide useful revision for those who have forgotten what they learned as students.

There really is no need for the ECG to be daunting: just as most people drive a car without knowing much about engines, and gardeners do not need to be botanists, most people can make full use of the ECG without becoming submerged in its complexities. This book encourages the reader to accept that the ECG is easy to understand and that its use is just a natural extension of taking the patient’s history and performing a physical examination.

The first edition of *The ECG Made Easy* (1973) was described by the *British Medical Journal* as a ‘medical classic’. The book has been a favourite of generations of medical students and nurses, and it has changed a lot through progres-

ня відрізняється від попередніх – воно містить новий розділ *“Дуже просто про ЕКГ”*. Цей базовий посібник було написано з урахуванням побажань студентів медичних факультетів і медсестер, які потребували простішого пояснення теми, ніж у попередніх виданнях *“Основи ЕКГ”*. Мета посібника – викласти основну інформацію про використання ЕКГ у клінічній практиці: мінімум теорії та максимум практики.

Студенти можуть використовувати *“Основи ЕКГ”* для підготовки до іспитів, однак для розвитку клінічної компетентності посібник не замінить опрацювання великої кількості медичної документації. Опанувавши *“Основи ЕКГ”*, можна перейти до двох додаткових текстів. У *“Практичному посібнику з ЕКГ”* (*The ECG Made Practical*) (раніше – *“ЕКГ в практиці”* (*The ECG in Practice*)) вивчається зв'язок між анамнезом пацієнта, результатами фізикального обстеження й ЕКГ, а також різноманітні варіанти ЕКГ здорових і хворих людей. У виданні *“150 випадків ЕКГ”* (*150 ECG Cases*) (раніше – *“150 проблем ЕКГ”* (*150 ECG Problems*)) описано 150 клінічних випадків із повними ЕКГ у зручному форматі: читачі можуть інтерпретувати записи та вибирати лікування, а потім порівнювати свій результат із відповідями.

Ми вдячні Лоренсу Хантеру та Фіоні Конн із видавництва Elsevier за постійну підтримку.

Назву *“Основи ЕКГ”* (в оригіналі – *The ECG Made Easy*) запропонував понад 45 років тому Тоні Мітчелл, професор медицини Ноттінгемського університету, і відтоді було опубліковано багато книг із назвою *“Основи...”* (*...Made Easy*). Ми вдячні йому, а також іншим фахівцям, які протягом багатьох років допомагали вдосконалювати книгу, зокрема студентам за конструктивну критику й корисні коментарі, які зміцнили нашу віру в те, що ЕКГ дійсно легко зрозуміти.

Дж. Х., Дж. Х.

sive editions. This ninth edition differs from its predecessors in that it now includes a new chapter entitled ‘The ECG made very easy indeed’. This basic guide has been written in response to feedback from both medical students and nurses, who wanted something even easier than previous editions of *The ECG Made Easy!* The guide aims to distil the bare essentials of using an ECG in clinical practice with minimal theory and maximum practicality.

*The ECG Made Easy* should help students to prepare for examinations, but for the development of clinical competence – and confidence – there is no substitute for reporting on large numbers of clinical records. Two companion texts may help those who have mastered *The ECG Made Easy* and want to progress further. *The ECG Made Practical* (formerly *The ECG in Practice*) deals with the relationship between the patient’s history and physical signs and the ECG, and also with the many variations in the ECG seen in health and disease. *150 ECG Cases* (formerly *150 ECG Problems*) describes 150 clinical cases and gives their full ECGs, in a format that encourages the reader to interpret the records and decide on treatment before looking at the answers.

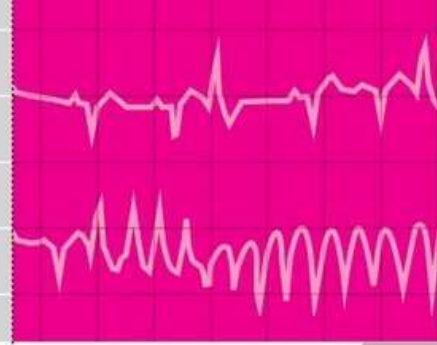
We are grateful to Laurence Hunter and Fiona Conn of Elsevier for their continuing support.

The title of *The ECG Made Easy* was suggested more than 45 years ago by the late Tony Mitchell, Foundation Professor of Medicine at the University of Nottingham, and many more books have been published with a ‘Made Easy’ title since then. We are grateful to him and to the many people who have helped to refine the book over the years, and particularly to many students for their constructive criticisms and helpful comments, which have reinforced our belief that the ECG really is easy to understand.

JH, JH

**Частина 3** Як отримати максимальну інформацію від ЕКГ: клінічна інтерпретація зразків ЕКГ

**Part 3** Making the most of the ECG: the clinical interpretation of individual ECGs



## ЕКГ у здорових осіб

### The ECG in healthy subjects

# 6

Нормальний серцевий ритм	116
Екстрасистоли та синусова аритмія	118
Ектопічний передсердний ритм	120
Зубець P	121
Провідність	123
Комплекс QRS	125
Сегмент ST	131
Зубець T	132
Зубці U	134
ЕКГ у спортсменів	134

The normal cardiac rhythm	116
Extrasystoles and sinus arrhythmia	118
Ectopic atrial rhythm	120
The P wave	121
Conduction	123
The QRS complex	125
The ST segment	131
The T wave	132
U waves	134
The ECG in athletes	134

ЕКГ часто використовується при проведенні скринінгу здоров'я, однак слід пам'ятати, що не всі обстежені є насправді безсимптомними. Ця процедура може використовуватися як альтернатива зверненню до лікаря. З іншого боку, особи, яким проводять скринінг, можуть абсолютно не мати симптомів, однак важливі порушення можуть бути виявлені на ЕКГ. Наприклад, на мал. 6.1 показано ЕКГ безсимптомного пацієнта, в якого зовсім несподівано було виявлено фібриляцію передсердь. Патологічні відхилення в цій групі осіб є нечастими. У цьому

The ECG is frequently used in 'health screening', but it is important to remember that not all those who are screened are really asymptomatic – the procedure may be used as an alternative to seeking medical advice. On the other hand, people being screened may be totally free of symptoms and yet important abnormalities may be evident from their ECGs. For example, Fig. 6.1 shows the ECG of an asymptomatic patient which, quite unexpectedly, revealed atrial fibrillation. Abnormalities are uncommon in this group of individuals. All the ECGs in this chapter came

розділі представлені ЕКГ, які надходили з медичних клінік, що проводили скринінг в осіб, які вважали себе здоровими.

## НОРМАЛЬНИЙ СЕРЦЕВИЙ РИТМ

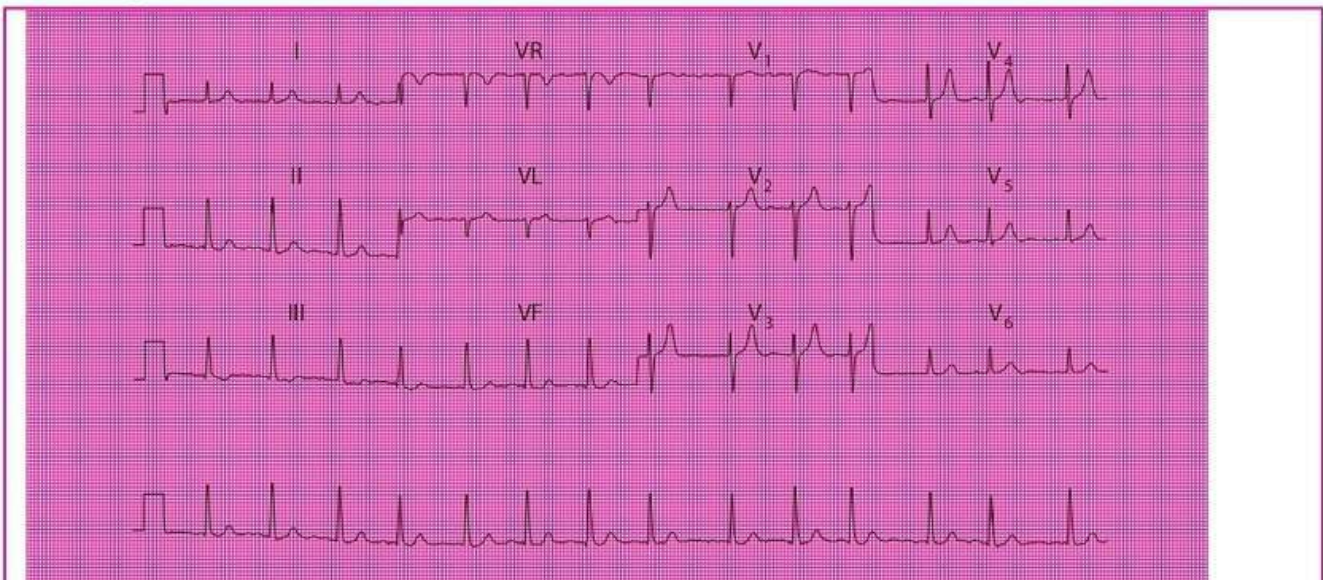
Синусовий ритм – єдиний справді нормальний ритм. Відомо, що синусова брадикардія спостерігається, коли частота серцевих скорочень не перевищує 60 за 1 хв, а синусова тахікардія характерна при частоті серцевих скорочень > 100 за 1 хв (блок 6.1), однак ці терміни насправді не є допоміжними і значно важливіше зазначити, що в пацієнта наявний синусовий ритм із частотою серцевих скорочень за 1 хв (мал. 6.2).

from health screening clinics, and we will assume that the individuals considered themselves to be healthy.

## THE NORMAL CARDIAC RHYTHM

Sinus rhythm is the only truly normal rhythm. 'Sinus bradycardia' is sometimes said to be present when the heart rate is below 60 bpm, and 'sinus tachycardia' is sometimes used for heart rates above 100 bpm (Box 6.1), but these terms are really not helpful, and it is far more useful to describe a patient as having 'sinus rhythm at x bpm' (Fig. 6.2).

Мал. / Fig. 6.1



### Фібриляція передсердь у безсимптомного пацієнта

#### Примітка

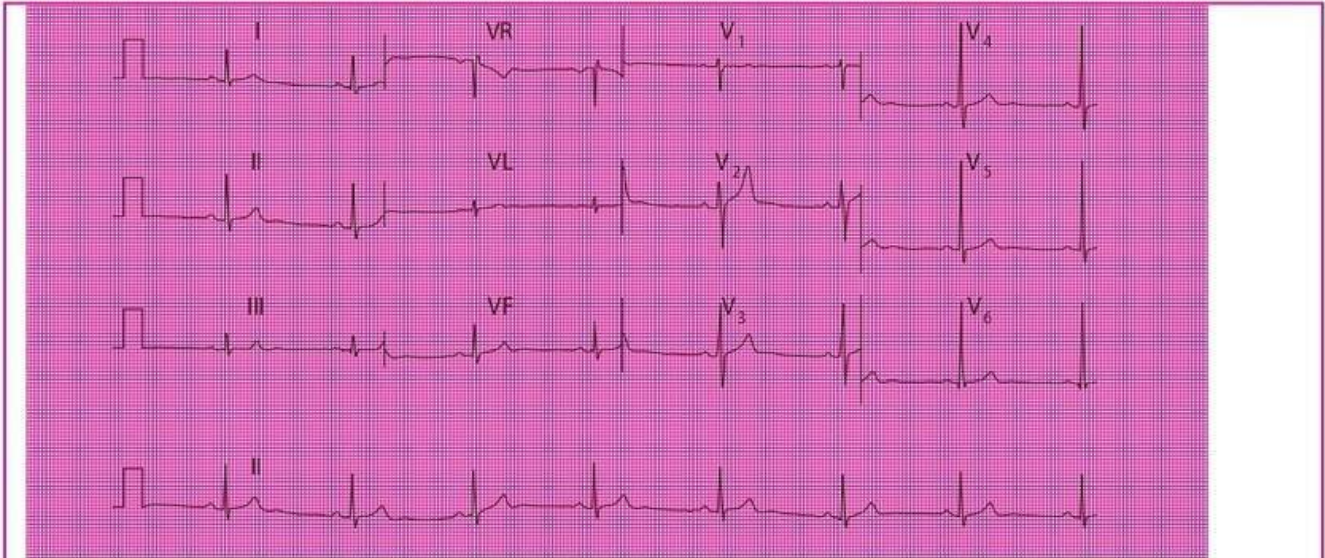
- Фібриляція передсердь
- Частота скорочень шлуночків становить  $\approx 85$  за 1 хв
- Нормальні комплекси QRS та зубці T
- Відсутність депресії сегмента ST, що свідчить про те, що пацієнт не приймає дигоксин

### Atrial fibrillation in an asymptomatic subject

#### Note

- Atrial fibrillation
- Ventricular rate, about 85 bpm
- Normal QRS complexes and T waves
- There is no ST segment depression, suggesting that the individual is not taking digoxin

Мал. / Fig. 6.2

**Синусова брадикардія у спортсмена****Примітка**

- Синусовий ритм, частота серцевих скорочень – 47 за 1 хв
- Нормальні комплекси QRS, сегменти ST та зубці T

**Sinus bradycardia in an athlete****Note**

- Sinus rhythm, rate 47 bpm
- Normal QRS complexes, ST segments and T waves

**Блок 6.1 Причини виникнення синусової брадикардії або тахікардії****Синусова брадикардія**

- Фізична підготовка
- Вазовагальні напади
- Гіпотермія
- Гіпотиреоз

**Синусова тахікардія**

- Фізичні вправи, біль, переляк, тривога
- Ожиріння
- Вагітність
- Анемія
- Тиреотоксикоз
- Гіперкапія

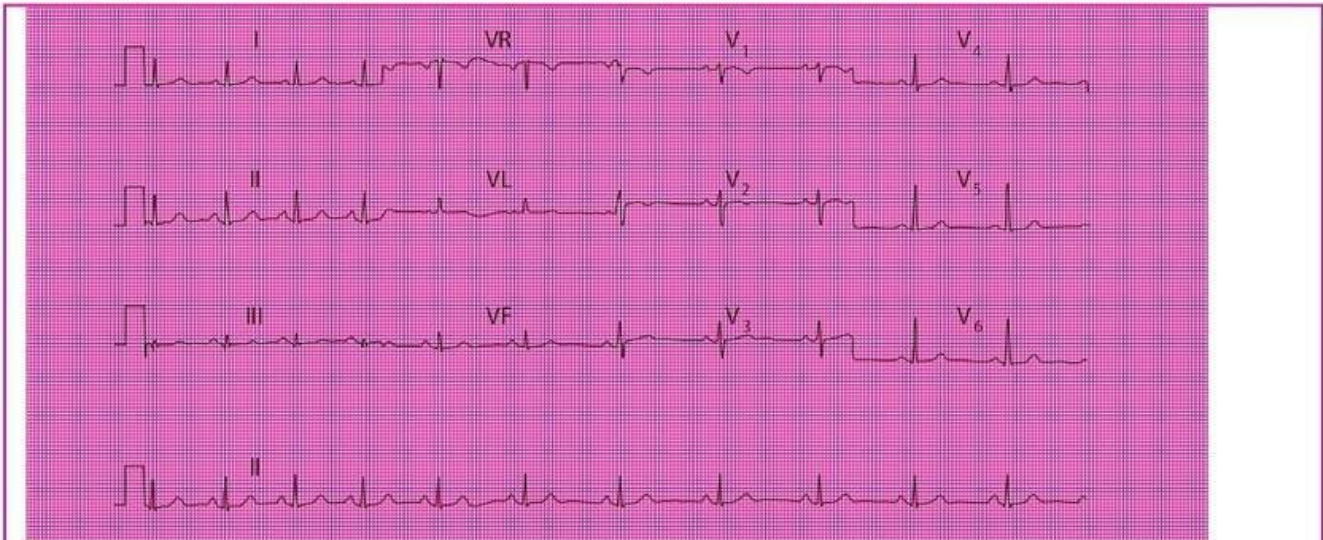
**Box 6.1 Causes of Sinus Bradycardia or Tachycardia****Sinus bradycardia**

- Physical fitness
- Vasovagal attacks
- Hypothermia
- Hypothyroidism

**Sinus tachycardia**

- Exercise, pain, fright, anxiety
- Obesity
- Pregnancy
- Anaemia
- Thyrotoxicosis
- CO<sub>2</sub> retention

Мал. / Fig. 6.3

**Синусова аритмія****Примітка**

- Синусовий ритм, у загальному частота серцевих скорочень – 65 за 1 хв
- На ритмограмі, записаній за відведенням II, показано, що спочатку частота серцевих скорочень становить  $\approx 80$  за 1 хв, однак поступово вона сповільнюється до 60 за 1 хв
- Комплекси QRS, сегменти ST і зубці T є нормальними

**Sinus arrhythmia****Note**

- Sinus rhythm, rate about 65 bpm overall
- The lead II rhythm strip shows that the rate is initially about 80 bpm but slows progressively to 60 bpm
- The QRS complexes, ST segments and T waves are normal

**Екстрасистоли та синусова аритмія**

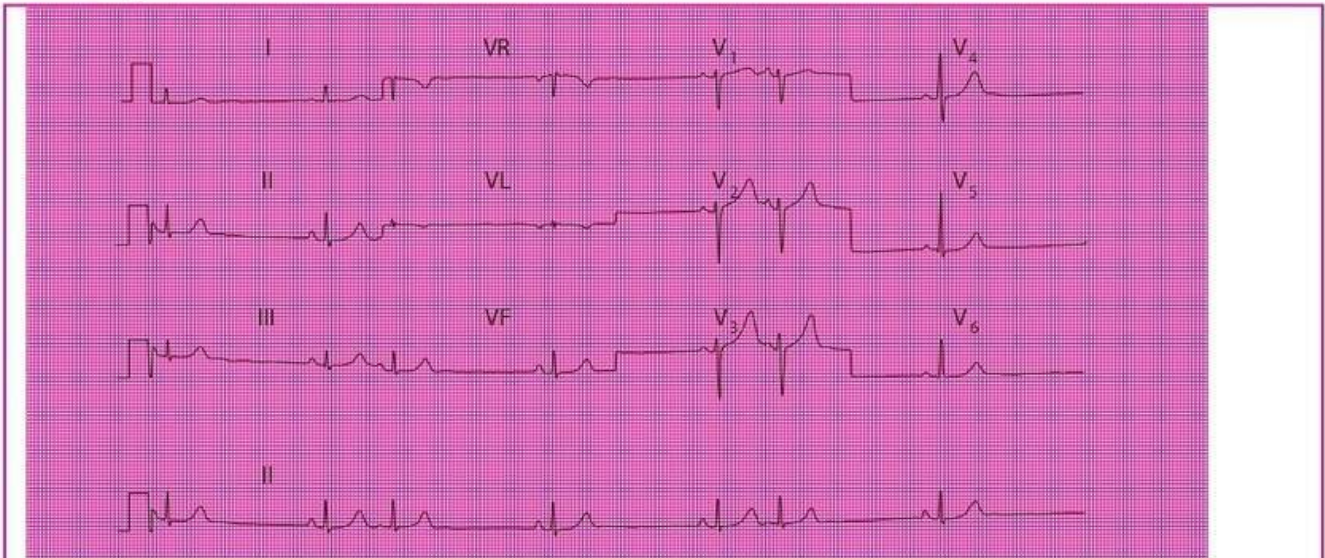
Надшлуночкові екстрасистоли не мають клінічного значення, однак необхідно віддиференціювати передсердні екстрасистоли від змін інтервалу між комплексами, які спостерігаються при синусовому ритмі, тобто при синусовій аритмії. Це нормальний варіант синусового ритму, при якому частота серцевих скорочень змінюється залежно від вдиху та видиху (див. мал. 1.17; 6.3 та 6.4). В автоматизованому висновку ЕКГ часто ці дані відсутні.

**Extrasystoles and sinus arrhythmia**

Supraventricular extrasystoles are of no clinical significance, although atrial extrasystoles need to be differentiated from the variations in beat-to-beat interval which occur in sinus rhythm i.e. sinus arrhythmia. This is a normal variant of sinus rhythm where the rate varies with inspiration and expiration (Figs 1.17, 6.3 and 6.4). Automated ECG reporting often fails to do this.

Occasional ventricular extrasystoles are experienced by many people with normal hearts. Frequent

Мал. / Fig. 6.4

**Передсердні екстрасистоли****Примітка**

- Синусовий ритм; частота серцевих скорочень, оцінюючи за суміжними комплексами синусового походження, становить  $\approx 35$  за 1 хв
- Загальна частота серцевих скорочень, обчислена, включаючи екстрасистоли, становить  $\approx 45$  за 1 хв
- Екстрасистоли розпізнаються за передчасними зубцями P, які мають різну форму порівняно з тими, що пов'язані з комплексами синусового походження
- Комплекси QRS і зубці T є однаковими при скороченнях як синусового, так і передсердного походження

**Atrial extrasystoles****Note**

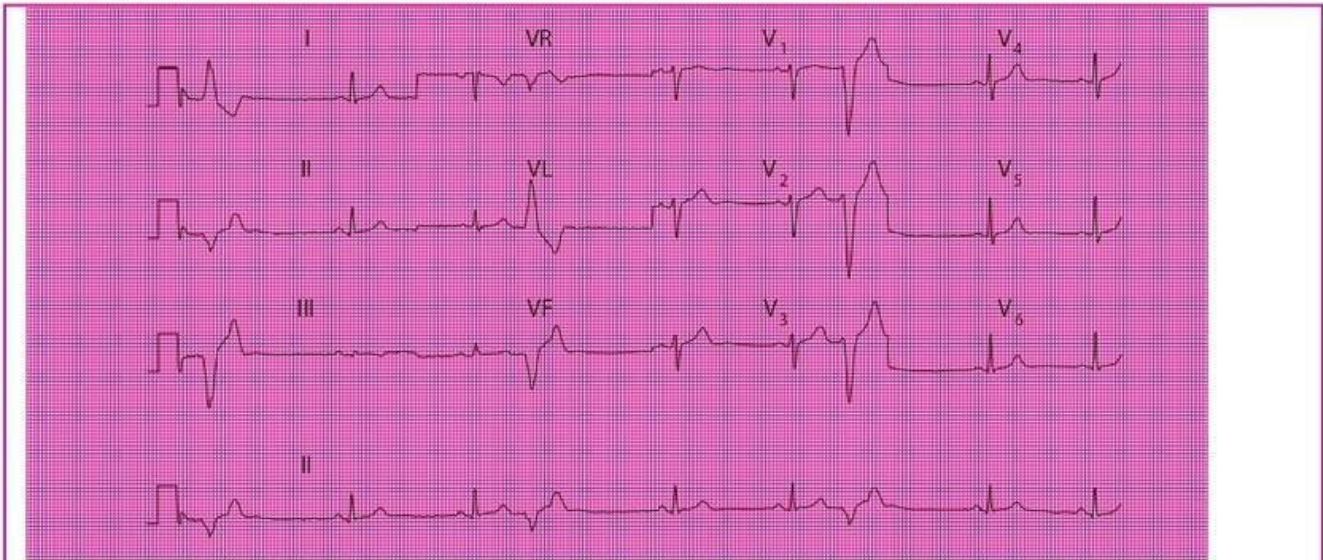
- Sinus rhythm; rate as judged from adjacent sinus beats is about 35 bpm
- The overall heart rate, calculated including the extrasystoles, is about 45 bpm
- Extrasystoles are identified by early P waves that are differently shaped compared with those associated with the sinus beats
- The QRS complexes and T waves are the same in the sinus and atrial beats

Нечасті шлуночкові екстрасистоли спостерігаються у багатьох осіб зі здоровим серцем. Часті шлуночкові екстрасистоли (мал. 6.5) можуть свідчити про захворювання серця, а в загальній популяції їх наявність виявляє групу з ризиком розвитку серцевих захворювань, що перевищує середній показник. Однак в окремо взятого пацієнта наявність частих шлуночкових екстрасистол є несприятливим прогностичним фактором такого ризику.

ventricular extrasystoles (Fig. 6.5) may indicate heart disease, and in a large population their presence does identify a group with a higher than average risk of developing cardiac problems. In an individual patient, however, their presence is not a good predictor of such risk.



Мал. / Fig. 6.5



### Шлуночкові екстрасистоли

#### Примітка

- Синусовий ритм, частота серцевих скорочень – 50 за 1 хв
- Часті шлуночкові екстрасистоли, що розпізнаються за їхнім раннім виникненням без зубців P перед ними, а також за їх широким комплексом QRS неправильної форми та іншою формою зубців T порівняно зі скороченнями синусового походження
- При скороченнях синусового походження комплекси QRS та зубці T є нормальними

### Ventricular extrasystoles

#### Note

- Sinus rhythm, rate 50 bpm
- Frequent ventricular extrasystoles, identified by their early occurrence without preceding P waves, and by their wide and abnormal QRS complex and differently shaped T wave compared with the sinus beats
- In the sinus beats the QRS complexes and T waves are normal

Якщо зменшити вживання алкоголю чи кави, екстрасистоли можуть зникнути. Однак коли вони є настільки частими, що погіршують роботу серця, доречним буде лише медикаментозне лікування. Амбулаторний моніторинг протягом 24 год може бути інформативним для більш точного оцінювання частоти ектопічних комплексів.

### Ектопічний передсердний ритм

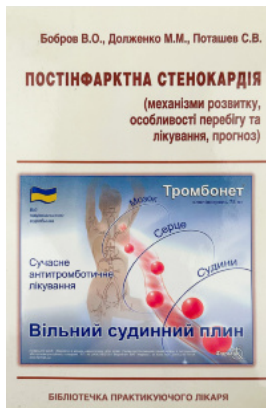Коли деполяризація починається з фокусу електричної активності в передсерді, а не в СА-вузлі, наявний ектопічний передсердний ритм (мал. 6.6). Він не спричиняє симптомів і зазвичай не має клінічного значення.

Extrasystoles may disappear if alcohol or coffee intake is reduced, and only need treating medically when they are so frequent as to impair cardiac function. Ambulatory monitoring over 24 hours can be useful to assess frequency of ectopic beats more accurately.

### Ectopic atrial rhythm

When depolarization is initiated from a focus in the atrium rather than in the sinoatrial node, an 'ectopic atrial rhythm' is present (Fig. 6.6). This does not cause symptoms and is usually of no clinical significance.

## Рекомендована література



Постінфарктна  
стенокардія



Артеріальна  
гіпертензія. Сучасні  
підходи до лікування

**ridmi**  
ТВІЙ УЛЮБЛЕНИЙ КНИЖКОВИЙ

**КУПИТИ**