




Хірургія: підручник

Підручник відповідає вимогам Положення про випуск навчальної літератури з медицини, зокрема з дисципліни «Хірургія», для медичних (фармацевтичних) закладів фахової передвищої освіти і навчальній програмі.  Матеріал підручника структуровано за освітньо-професійною програмою підготовки бакалаврів і бакалаврів із спеціальності «Лікувальна справа».  Підручник містить тестові завдання різних рівнів складності для самоконтролю засвоєння знань, а також виробничі ситуації, алгоритми практичних навичок, ілюстрації, графологічні структури.  Для студентів медичних (фармацевтичних) закладів фахової передвищої освіти.

О.Ю. УСЕНКО
Г.В. БІЛОУС
Г.Й. ПУТІНЦЕВА

Хірургія

Підручник

П'яте видання

ЗАТВЕРДЖЕНО
Міністерством охорони здоров'я України
як підручник для студентів медичних
(фармацевтичних) закладів фахової
передвищої освіти

КИЇВ
ВСВ «МЕДИЦИНА»
2021

УДК 616.8-009.7-085.8
ББК 54.5я73
У74

*Затверджено Міністерством охорони здоров'я України
як підручник для студентів медичних
(фармацевтичних) закладів фахової передвищої освіти*

Рецензенти:

С.С. Омельченко — викладач-методист, викладач вищої категорії;

В.М. Старосек — доктор медичних наук, професор, лауреат Державної премії України, заслужений лікар України

Усенко О.Ю.

У74 Хірургія : підручник / О.Ю. Усенко, Г.В. Білоус, Г.Й. Путінцева. — 5-е вид. — К. : ВСВ «Медицина», 2021. — 416 с.
ISBN 978-617-505-853-4

Підручник відповідає вимогам Положення про випуск навчальної літератури з медицини, зокрема з дисципліни «Хірургія», для медичних (фармацевтичних) закладів фахової передвищої освіти і навчальній програмі.

Матеріал підручника структуровано за освітньо-професійною програмою підготовки бакалаврів і бакалаврів із спеціальності «Лікувальна справа».

Підручник містить тестові завдання різних рівнів складності для самоконтролю засвоєння знань, а також виробничі ситуації, алгоритми практичних навичок, ілюстрації, графологічні структури.

Для студентів медичних (фармацевтичних) закладів фахової передвищої освіти.

УДК 616.8-009.7-085.8

ББК 54.5я73

Навчальне видання

**Усенко Олександр Юрійович
Білоус Ганна Валентинівна
Путінцева Галина Йосифівна**

ХІРУРГІЯ

Підручник

П'яте видання

Підписано до друку 02.03.2021.
Формат 70×100/16. Папір офсет.
Гарн. Century Schoolbook. Друк офсет.
Ум. друк. арк. 33,8.
Зам.

Всеукраїнське спеціалізоване видавництво «Медицина»

01054, м. Київ, вул. Стрілецька, 28.

Свідоцтво про внесення до Державного реєстру видавців,

виготівників і розповсюджувачів книжкової продукції

ДК № 3595 від 05.10.2009.

Тел.: (044) 581-15-67, 537-63-62.

E-mail: med@society.kiev.ua

<http://www.medpublish.com.ua>

ISBN 978-617-505-853-4

© О.Ю. Усенко, Г.В. Білоус, Г.Й. Путінцева, 2010, 2021

© ВСВ «Медицина», оформлення, 2021

ЗМІСТ

Список скорочень	5
Передмова	6
Розділ I. Загальні питання про хірургію. ...	7
Визначення поняття «хірургія»	7
З історії хірургії	7
Організація хірургічної допомоги в Україні	9
Деонтологія в хірургії	10
Особливості роботи фельдшера	13
Розділ II. Загальна хірургія	18
Профілактика хірургічної інфекції	18
Гемостаз	35
Знеболення: загальне і місцеве	53
Десмургія	71
Інфузійна терапія	77
Оперативна хірургічна техніка	100
Загальні принципи першої медичної допомоги. Амбулаторна хірургія	108
Лікування хворого в хірургічному відділенні. Діагностика хірургічних захворювань	111
Догляд за хворими в хірургічному відділенні. Підготовка хворих до операції	117
Післяопераційний період. Лікування хворого у відділенні інтенсивної терапії ..	125
Ушкодження. Закриті механічні ушкодження (травми). Синдром тривалого здавлення	133
Відкриті механічні ушкодження (рани) ..	151
Опіки. Обмороження. Електротравма	166
Хірургічна інфекція	178
Пухлини	214
Змертвіння	235
Вроджені хірургічні захворювання	238
Захворювання судин нижніх кінцівок	239

Розділ III. Спеціальна хірургія	249
Захворювання та ушкодження голови, обличчя і шиї	249
Захворювання та ушкодження грудної клітки й органів грудної порожнини	269
Захворювання органів черевної порожнини.	286
Захворювання та ушкодження прямої кишки.	314
Захворювання та ушкодження сечових і статевих органів	321
Ушкодження та захворювання кінцівок, хребта і таза	332
Відповіді	342
Додатки	360
Список літератури	416

ПЕРЕДМОВА

Підручник з хірургії складено згідно з вимогами Положення про випуск навчальної літератури з медицини, зокрема з дисципліни «Хірургія», для медичних (фармацевтичних) закладів фахової передвищої освіти.

Матеріал підручника структуровано за освітньо-професійною програмою підготовки бакалаврів і бакалаврів із спеціальності «Лікувальна справа».

Підручник допоможе студентам оволодіти навчальним матеріалом під час аудиторної та самостійної роботи.

Матеріал подано з дотриманням сучасної медичної термінології. У підручнику розглядається загальна та спеціальна хірургія.

Підручник містить тестові завдання різних рівнів складності для самоперевірки засвоених знань, а також виробничі ситуації, алгоритми практичних навичок, ілюстрації, графічні елементи.



ЗАХВОРЮВАННЯ ТА УШКОДЖЕННЯ ГОЛОВИ, ОБЛИЧЧЯ І ШИЇ

Мета:

- ознайомитись з особливостями обстеження хворого з травмами голови і шиї (мал. 47);
- оволодіти методами першої допомоги і лікування закритих і відкритих травм голови.

ОСОБЛИВОСТІ ОБСТЕЖЕННЯ ХВОРОГО З ХІРУРГІЧНОЮ ПАТОЛОГІЄЮ ГОЛОВИ

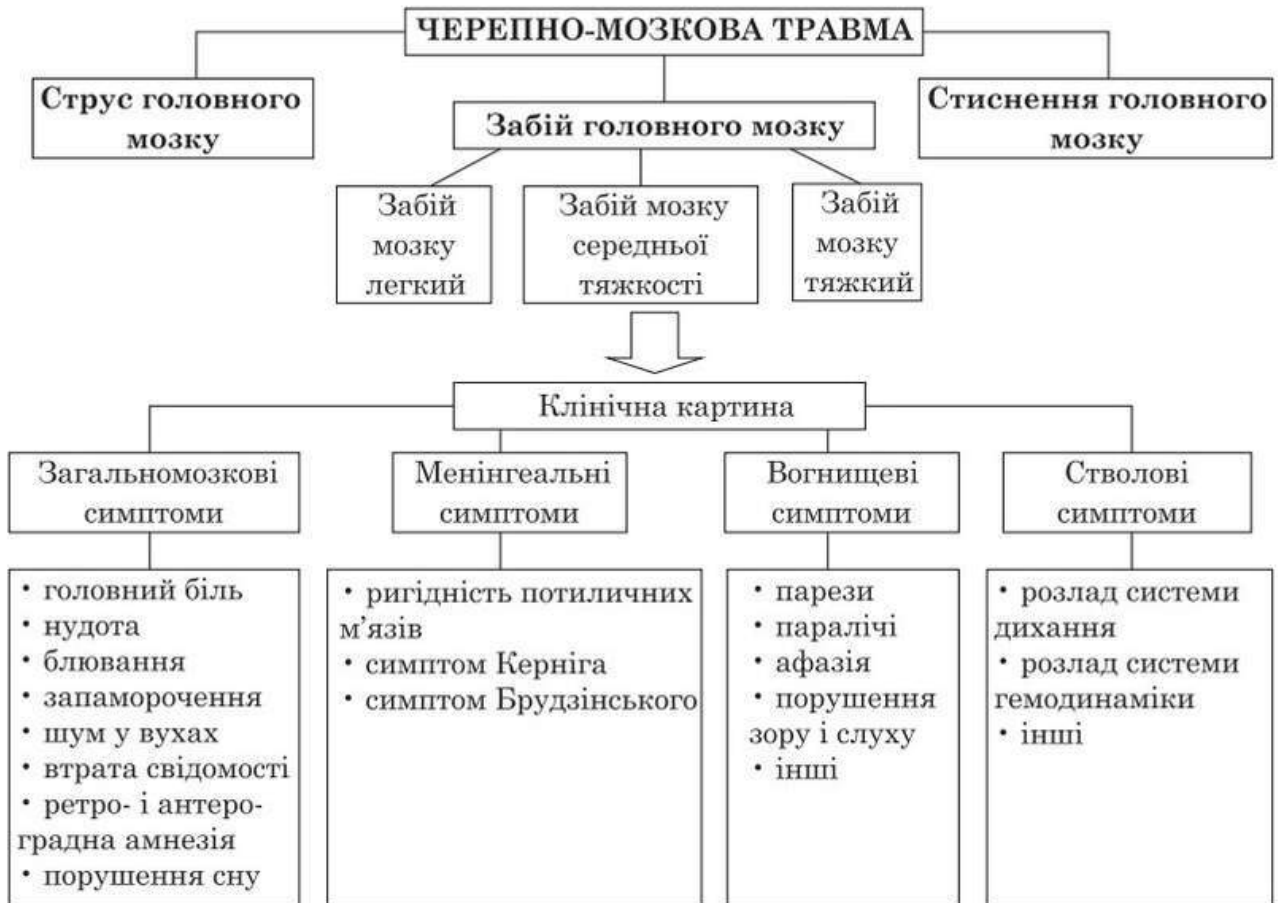Збираючи анамнез при ушкодженнях голови, слід звертати увагу на обставини травмування, наявність болю, втрати свідомості, ретроградну амнезію.

При запальних захворюваннях необхідно встановити початок захворювання, вивчити його перебіг, характер температурної реакції. Ретельно досліджується нервова система, перш за все форма і реакція зіниць на світло, потім послідовно вивчаються черепні нерви, обсяг активних рухів кінцівок, наявність сухожилкових рефлексів і чутливості.

Наявність патологічних рефлексів, мозкових симптомів, зменшення обсягу рухів, тонуусу м'язів кінцівок, сухожилкові і черевні рефлекси свідчать про захворювання нервової системи. Такі хворі підлягають ретельному обстеженню невропатолога.

Існують і додаткові методи дослідження.

1. Нейрорентгенодіагностика:
 - звичайна рентгенографія;
 - контрастні методи (ґрунтуються на введенні в судину або порожнину органа повітря або контрастної речовини);
 - комп'ютерна томографія (дає змогу отримати пошарове зображення структур головного мозку).
2. Ультразвукові методи.
3. Електрофізіологічні методи.
4. Спинномозкова пункція.



Мал. 47. Структурна схема теми «Захворювання та ушкодження голови, обличчя і ший»

ВРОДЖЕНІ ДЕФЕКТИ ГОЛОВИ

1. Мозкові грижі.

Це випинання (вихід) вмісту черепа через отвори в черепі там, де кістки не зрослися, на серединній лінії склепіння черепа. Трапляються рідко: 1 випадок на 4—6 тис. новонароджених. Грижі можуть складатися з мозкових оболонок, з мозкових оболонок і головного мозку.

Величина грижі може бути різною. Грижа зазвичай покрита розтягнутою шкірою, збільшується, коли дитина плаче.

Лікування

Хірургічне: операція проводиться після 1-го року життя; видаляється грижа, виконується пластична операція дефекту черепа.

2. Макростомія.

Це незрощення кута рота, внаслідок чого виникає розширення ротової порожнини, одно- або двостороннє. Спостерігається постійна слинотеча.

Лікування

Пластична операція на 2-му році життя.

3. Заяча губа.

Це незрощення верхньої губи. У хлопчиків трапляється удвічі частіше.

Лікування

Пластична операція на 2—3-му місяці життя.

4. Незрощення піднебіння:

- м'якого;
 - м'якого + частки твердого піднебіння;
 - повне однобічне;
 - двостороннє незрощення — вовча паща.
- Спостерігається з'єднання носової і ротової порожнин, порушуються смоктан-ня, ковтання, мова. У новонароджених можлива аспіраційна пневмонія.

Лікування

Операція в 4—5 років.

5. Колобома.

Це коса бічна щілина від внутрішнього кута ока до верхньої губи, може бути дуже глибокою.

Лікування

Пластична операція на 2-му році життя.

ПУХЛИНИ М'ЯКИХ ТКАНИН ЧЕРЕПА

1. Кефалогематома.

Це підкістковий обмежений крововилив після тяжких пологів, який спостерігається у новонароджених. Такі крововиливи розташовуються в ділянці лобової аботім'яної кістки у вигляді невеликої еластичної пухлини з виразною флюкту-ацією. Протягом перших днів після пологів гематома дещо збільшується, а потім поступово розсмоктується.

Лікування

Консервативне:

- стисні пов'язки;
- інколи пункція і відсмоктування вмісту.

2. Атерома.

Пухлиноподібне утворення на м'яких тканинах волосистої частини голови. Атероми часто бувають множинними.

Лікування

Оперативне, полягає у видаленні пухлини з капсулою.

3. Нейрофіброма.

Невелика щільна пухлина з великою кількістю кровоносних і лімфатичних судин.

Лікування

Оперативне.

4. Ліпома.

Типова локалізація — бічна частина лоба. Частіше буває вродженою.

Лікування

Оперативне.

5. Гемангіома.

Судинна пухлина, яка локалізується на обличчі. Розрізняють 3 форми геман-гіом, тактика лікування залежить від її форми.

6. Дермоїд.

Це вроджена пухлина кулеподібної форми. Стінка складається з усієї товщі шкіри.

Лікування

Проводиться оперативне лікування.

УШКОДЖЕННЯ ГОЛОВИ Й ОБЛИЧЧЯ

Ушкодження голови й обличчя підрозділяють на відкриті і закриті, такі, що не супроводжуються ушкодженням шкіри і слизових оболонок.

Численні захворювання саме цієї ділянки зумовлені аномаліями, запальними і пухлиноподібними процесами.

Серед закритих ушкоджень голови і обличчя часто спостерігаються травми м'яких тканин, рідше — кісток черепа і лицевого скелета, а також мозку.

Забій м'яких тканин голови й обличчя. Найчастіше такі травми зумовлені ударом тупого предмета по голові або обличчю, падінням на голову або обличчя. При цьому утворюються болісні припухлості тканин (за рахунок крововиливу в них і набряку).

Крововилив відбувається з ушкоджених судин підшкірної жирової клітковини і шкіри, рідше — із субапоневротичних і надкісткових судин. Субапоневротичні — розлиті, такі, що інколи поширюються від потиличної до лобової кістки. Підшкірні гематоми обмежені, але при цьому болісніші. При великих крововиливах може визначатися симптом флюктуації.

Лікування

Гематоми черепа лікують консервативно. При великих субапоневротичних гематомах проводять пункцію. У перші 2—3 год накладають холодні компреси, а в подальші 24 год для прискорення розсмоктування набряку і гематоми — спиртові примочки на ділянку забиття (кілька разів на добу по 10—15 хв) і тепло.

Кефалогематома (у новонароджених) — піднадкістковий обмежений крововилив після тяжких пологів. Кефалогематоми розташовуються в ділянці лобової аботім'яної кістки у вигляді невеликого утворення з виразною флюктуацією. У перші дні після пологів гематома дещо збільшується, потім поступово розсмоктується.

Лікування

Консервативне: застосовують стисні пов'язки, інколи проводять пункцію і відсмоктують вміст.

Головною пухлиною називається обмежений набряк м'яких тканин, який розвивається при тривалих і тяжких пологах у момент відходження навколоплідних вод при стоянні голівки у вічку матки.

Головна пухлина щільна на дотик, локалізується найчастіше втім'яній ділянці. Набряк розсмоктується самостійно, без лікування, протягом 1—2 днів.

Рани м'яких тканин черепа й обличчя. Вирізняються значною кровотечею у зв'язку з великим обсягом кровопостачання і зірванням судин на черепі. Залежно від характеру травми, виду травмивного агента розрізняють різані, рубані, забиті, вогнепальні рани тощо.

Випадкові рани зазвичай забруднені, містять сторонні тіла і волосся. Нерідко вони клаптеподібні, інколи бувають скальпованими, коли зривається значна частина волосистої частини голови й оголюється череп. При пораненнях м'яких тканин завжди слід пам'ятати про можливість ушкодження кісток черепа і внутрішньочерепних ускладнень. Тяжкі поранення м'яких тканин можуть супроводжуватись симптомами струсу або забою головного мозку.

Лікування

Первинна хірургічна обробка ран. Після вирізання країв рани накладають шви. Для профілактики нагноення рани місцево відразу ж вводять антибіотики. Рани гояться добре.

Ушкодження обличчя можуть виникати в результаті ран, тупої травми, укусів тварин і людини. Вони характеризуються значною кровотечею. Особливо сильні

кровотечі бувають при пораненні скроні і ділянки нижньої щелепи. Можливі ушкодження лицевого нерва, привушної залози, пазух носа.

Забої супроводжуються великими гематомами і набряком м'яких тканин, можуть ускладнюватись ушкодженням кісток.

Лікування

При пораненнях обличчя після спинення кровотечі необхідно старанно й обережно накласти шви. Шкіру не видаляють у косметичних цілях. Шви знімають на 5—6-й день після операції. Рани обличчя зазвичай добре гояться.

Ушкодження черепа. Переломи кісток черепа становлять до 10 % загальної кількості переломів, частіше спостерігаються у віці 20—40 років, у чоловіків — у 2 рази частіше. Виникають у результаті транспортної, промислової травми, обвалів, падінь, ударів по голові тощо. Переломи кісток черепа бувають лінійними (тріщини), осколковими, втиснутими, дірчастими або вікончастими. Переломи можуть бути відкритими і закритими, повними і неповними, супроводжуватись порушенням цілості шкірних покривів черепа. При повних ушкоджується вся кістка, при неповних — зовнішня або, що особливо небезпечно, внутрішня склиста пластинка кістки, відламки якої можуть ушкодити мозкові оболони і мозкову речовину.

Клінічна картина і діагностика

Клінічно виділяють переломи склепіння й основи черепа. Переломи склепіння черепа виникають у результаті ударів важким предметом або ударів об тверду поверхню, які супроводжуються стисненням, прогинанням, а потім і розривом кісток черепа.

Переломи склепіння черепа можуть бути прямими, у місці безпосередньої дії, і непрямыми — виникають від вторинної дії травмивного предмета. Непрямі переломи можуть поширюватись на значну відстань від місця первинного удару.

Відкриті переломи діагностують під час огляду рани. Огляд рани слід проводити обережно, необхідність зондування вирішується у зв'язку з небезпекою інфікування або ушкодження мозкових оболонок і мозкової речовини.

При закритих переломах діагноз встановлюють на підставі локальної болісності, деформації черепа, втиснень, наявності виступів, інколи рухливість і крепітація відламків.

Діагностика нерідко утруднена через наявність крововиливу, особливо складною є діагностика тріщини. Тому при всіх видах ушкодження черепа обов'язкова рентгенографія. Переломи черепа супроводжуються симптомами струсу, забою, а інколи — стиснення мозку.

Перелом основи черепа є тяжкою травмою, нерідко закінчується смертю через ушкодження головного мозку і розвиток вторинних ускладнень (менінгіт, енцефаліт).

Симптомами перелому основи черепа є:

- витікання спинномозкової рідини і крові з носа, носоглотки і вух;
- синці в ділянці очних ямок, соскоподібного відростка, в інших ділянках залежно від локалізації перелому. Синці розвиваються через 1—2 доби після травми — симптом окулярів;
- порушення функцій черепних нервів (лицевого) та ін.

При лямбальній пункції спинномозкова рідина часто забарвлена кров'ю.

При переломах основи черепа спостерігаються симптоми струсу і контузії мозку, оболонні симптоми. Загальний стан хворих найчастіше буває тяжким, проте трапляються випадки з легким перебігом, коли хворі самі звертаються в поліклініку. Остаточний діагноз підтверджується рентгенографією.

Перша допомога

Насамперед — повний спокій. Постраждалому надають горизонтального положення. При порушеннях дихання створюють умови для забезпечення прохідності верхніх дихальних шляхів. При зупиненні дихання — ШВЛ. Транспортування в стаціонар обережне. Голову потерпілого необхідно покласти на ватяну подушку, щоб уберегти від поштовхів і струсів у дорозі.

Лікування

При відкритих переломах — ПХО, краї рани вирізають, видаляють сторонні предмети і відламки кісток, при ушкодженнях оболон мозку кістковий дефект розширюють, спиняють кровотечу, видаляють згустки крові, сторонні тіла; рану мозку обережно промивають теплим ізотонічним розчином хлориду натрію. Рану зашивають наглухо. У післяопераційний період призначають антибіотики, сульфаніламідні препарати, серцеві засоби.

Лікування закритих переломів переважно консервативне.

Операція — трепанація черепа, спинення кровотечі і видалення згустків крові — показана при переломах і симптомах стиснення мозку.

При переломах основи черепа лікування консервативне: постільний режим, внутрішньовенно 20—40 мл 40 % розчину глюкози, антибіотики. При підвищенні спинномозкового тиску — люмбальні пункції.

УШКОДЖЕННЯ ГОЛОВНОГО МОЗКУ

Струс головного мозку — це миттєве порушення його функції з короткочасною втратою свідомості, спричинений травмою голови. Патоморфологічні ознаки можуть бути виявлені лише на клітинному і субклітинному рівнях.

Клінічна картина

Після відновлення свідомості хворі скаржаться на головний біль, запаморочення, нудоту, інколи блювання, шум у вухах, пітливість, порушення сну. Життєво важливі функції не зазнають істотних відхилень. У неврологічному статусі можна виявити мікросимптоми. Загальний стан зазвичай покращується протягом 1—2-го тижня після травми.

Діагностика

Діагноз ставлять на підставі клінічної картини. Ушкодження кісток черепа не спостерігається. Тиск спинномозкової рідини та її склад без змін. При КТ і МРТ не виявляють відхилень у стані мозкової речовини і лікворних просторів.

Лікування

Симптоматичне. Призначають постільний режим від 10 до 30 днів. Проводять дегідратаційну терапію, внутрішньовенно вводять 25 % розчин сульфату магнію, діуретичні засоби. Усередину — седативні засоби, вітаміни з мікроелементами.

Забій головного мозку характеризується вогнищевими макроструктурними ушкодженнями мозкової речовини різного ступеня (геморагія, деструкція), можливий субарахноїдальний крововилив, переломи кісток склепіння і основи черепа.

Клінічна картина

Виділяють три ступені тяжкості забою головного мозку.

- I. Забій мозку легкого ступеня проявляється втратою свідомості після травми (від декількох до десяти хвилин). Після відновлення свідомості типові скарги на головний біль, запаморочення, нудоту, блювання (інколи повторне). Часто спостерігають ретро- і антероградну амнезію. Життєво важливі функції зазви-

чай без виражених порушень. Неврологічна симптоматика м'яка (клонічний ністагм, легка анізокорія, ознаки пірамідної недостатності, менінгеальні симптоми тощо), регресує переважно на 2—3-й тиждень після травми. Можливі переломи кісток склепіння черепа і субарахноїдальний крововилив.

- II. Забій мозку середнього ступеня тяжкості призводить до втрати свідомості тривалістю від декількох десятків хвилин до декількох годин після травми. Характерними є амнезія, сильний головний біль, багатократне блювання. Спостерігаються порушення психіки. Можливі скороминущі порушення життєво важливих функцій (брадикардія або тахікардія, підвищення АТ, тахіпное без порушення ритму дихання). Виражені оболонні симптоми й амнезія на значний проміжок часу. Виразна вогнищева симптоматика (парез, параліч, афазія тощо). Нерідко виявляються переломи кісток склепіння й основи черепа, а також субарахноїдальний крововилив.
- III. Забій мозку важкого ступеня перебігає із втратою свідомості тривалістю від декількох годин до декількох тижнів, з важкими порушеннями життєво важливих функцій. Домінує стволова неврологічна симптоматика (розлад дихальної діяльності і системної гемодинаміки). Вогнищеві симптоми регресують повільно, часті залишкові явища. Характерні переломи кісток склепіння й основи черепа, а також масивний субарахноїдальний крововилив.

Діагностика

Верифікація вогнищ забиття проводиться за допомогою КТ, МРТ.

Лікування

Нормалізація серцевої діяльності, центральних і периферійних порушень дихання, мозкового кровообігу (серміон, ноотропіл, реополіглюкін, трентал). Застосовують засоби метаболічного захисту (церебралізін, аміналон, пікамілон, енцефабол та ін.), антипротеолітичні і дегідратаційні засоби. Термін лікування — до 3 міс.

Стиснення головного мозку — прогресуючий патологічний процес у порожнині черепа, що виникає внаслідок травми. При будь-якому морфологічному субстраті (епідуральна, субдуральна або внутрішньомозкова гематома, гідрома) можуть порушуватись компенсаторні механізми. Тоді стиснення зумовлює компресію, дислокацію, уклинення стовбура мозку з розвитком небезпечного для життя стану. Втиснуті переломи черепа — причина локальної компресії мозку.

Клінічна картина

За умов прогресуючого стиснення мозку спостерігаються наростання загальнономозкової симптоматики, поява або наростання вогнищевих півкульових і ствольових симптомів.

Діагностика

Проводять ехоенцефалографію, КТ, МРТ і каротидну енцефалографію. Виявлені переломи черепа верифікують за допомогою КТ або оглядової рентгенографії черепа.

Лікування

Показана трепанація черепа для того, щоб усунути стиснення головного мозку. Невідкладно слід провести такі заходи:

1. Забезпечити адекватну вентиляцію.
2. Контролювати крововтрату.
3. Забезпечити периферійний кровообіг.
4. Поповнити ОЦК білковими препаратами або препаратами крові при загрозі розвитку набряку мозку.
5. Забезпечити іммобілізацію шиї за допомогою жорсткого шийного (філадельфійського) коміра або іншим способом.

Асоційовані ушкодження спинного мозку виявляють у 10 % хворих із тяжкими травмами голови, тому транспортування всіх хворих здійснюють з урахуванням можливого ушкодження спинного мозку.

Унаслідок травми можливий розвиток гематом. Гематоми бувають:

- епідуральні — виникають між твердою мозковою оболонкою і кістками черепа; для них характерна наявність так званого світлого проміжку;
- субдуральні — утворюються між твердою і павутинною оболонками, у спинно-мозковій рідині виявляється кров;
- субарахноїдальні — для них характерний гострий головний біль, психомоторне збудження, швидко наростають менінгеальні симптоми, ліквор кров'яний, кольору м'ясних помиїв.

УШКОДЖЕННЯ НОСА

Спостерігаються при тупій травмі обличчя. Можуть супроводжуватись переломами кісток носа, зміщенням носової перегородки, розривами слизової оболонки носа з подальшою кровотечею.

Носові кровотечі розвиваються при травмах носа і переломах основи черепа, а також як ускладнення місцевих і загальних захворювань: поліпів, розширення судин слизової оболонки носа, гіпертонічної хвороби, гемофілії, цинги, перніціозної анемії, лейкозу, вад серця та ін.

Клінічна картина

Для цих ушкоджень характерними є деформація і зміщення носа. При пальпації спостерігається зміщення кісткових відламків. Для уточнення діагнозу необхідно провести рентгенографію.

Носові кровотечі можуть бути незначними і швидко припиняються самі. При значних кровотечах кров потрапляє в носову частину глотки, заковтується хворим і виділяється з блювотними масами, при кашлі, унаслідок чого може скластись помилкове враження про легеневу або шлункову кровотечу.

Перша допомога

Спинення кровотечі і вправлення відламків під місцевою анестезією — передня тампонада носа через обидві ніздрі. Тампони виймають через 2 дні.

Лікування

При незначній кровотечі потрібно покласти хворого, увести в ніздрю ватяний тампон, змочений пероксидом водню, покласти холодні примочки на спинку носа і холод на потилицю.

При кровотечі зі слизової оболонки передньої частини перегородки застосовують припікання ляпісом, ваготилом, у разі тривалої кровотечі вдаються до тампонади носа. При кровотечах з передньої частини носа роблять передню тампонаду носа, із задніх відділів — задню тампонаду.

ВИВИХ НИЖНЬОЇ ЩЕЛЕПИ

Розрізняють травматичний і звичний, зумовлений наявністю широкої капсули і недорозвиненістю елементів суглоба. Травматичний вивих — наслідок прямого удару в щелепу або раптового різкого розкриття рота для крику, позіхання, їди, сміху тощо. Зазвичай буває двобічним.

Клінічна картина

Неповне закривання рота і витікання слини, витягнуте обличчя з деякою амимією; прогенія — висунення нижньої щелепи вперед; утруднена мова, неможливість відкрити рот (тризм); різкий біль при спробі закрити рот; відсутність головок суглоба нижньої щелепи під козелком вуха.

Діагноз установлюється на підставі симптоматики, даних рентгенівського дослідження. Якщо є тризм, необхідно диференціювати з правцем.

Лікування

Вправлення вивиху.

ПЕРЕЛОМИ НИЖНЬОЇ І ВЕРХНЬОЇ ЩЕЛЕП

Частіше ушкоджується нижня щелепа. Переломи можуть бути відкритими і закритими.

Відкритий перелом буває при пораненнях, а також при тупій травмі. Тупі травми часто супроводжуються закритим або відкритим переломом (перелом альвеолярного відростка або тіла нижньої щелепи, особливо в передньому відділі). Закриті переломи суглобового відростка або гілки нижньої щелепи зазвичай бувають при тупій травмі.

Найчастіше локалізуються переломи нижньої щелепи в ділянці суглобового відростка і кута щелепи, рідше в інших відділах. За походженням вони зазвичай належать до побутових, рідко до виробничих і дорожньо-транспортних травм.

Розрізняють прості, або лінійні, і складні (осколкові, або роздроблені) переломи.

Прямі переломи виникають найчастіше при ударах у передньо-задньому напрямку (у підборіддя) або збоку і локалізуються в ділянці суглобових відростків, кутів щелепи, іклів і зубів мудрості. Для переломів характерні локальний біль, особливо при відкриванні рота, виділення слини з домішкою крові (при відкритих переломах з ушкодженням слизової оболонки альвеолярного відростка); асиметрія обличчя, порушення прикусу через зміщення відламків щелепи і рівня зубного ряду; патологічна рухливість фрагментів щелепи. Рентгенографія дає змогу уточнити характер і локалізацію перелому.

Непрямі переломи в ділянці суглобового відростка щелепи можуть супроводжуватись переломом основи черепа, струсом або забоем головного мозку.

Перша допомога при переломі нижньої щелепи — іммобілізація пращоподібною або бинтовою пов'язкою.

Лікування консервативне — ортопедичним методом за допомогою зубних шин. У деяких випадках — оперативне.

Переломи верхньої щелепи трапляються в 10 разів рідше за переломи нижньої і спостерігаються як при відкритих травмах, так і при закритих тупих травмах, які можуть супроводжуватись ушкодженням слизових оболонок альвеолярного відростка або пазухи верхньої щелепи. Переважають побутові переломи, рідше трапляються дорожньо-транспортні і виробничі травми. Вони можуть бути прямими (в ділянці удару) і непрямими, відбитими (при ударі в нижню щелепу). Частіше бувають односторонніми. Також трапляються лінійні й осколкові, які інколи супроводжуються потраплянням уламків у гайморову порожнину, очну ямку, решітчасту кістку і травмою черепа, сусідніх органів, мозку, черепних нервів.

Симптоми перелому верхньої щелепи залежать від характеру, складності перелому і наявності супутніх ушкоджень черепа, мозку, нервів, очного яблука, пазух тощо. Остаточний діагноз установлюють на підставі рентгенографії.

Перша допомога при переломах верхньої щелепи — забезпечити прохідність верхніх дихальних шляхів та іммобілізацію щелепи шляхом прибинтовування до неї нижньої щелепи або накладання пращоподібної пов'язки.

Лікування

Консервативне — ортопедичне, інколи оперативне. Туалет ротової порожнини, годування рідкою їжею через трубку.

ВАДИ РОЗВИТКУ І ПОРАНЕННЯ ШИЇ

У ділянці шиї розміщені щитоподібна і паращитоподібні залози, гортань, трахея, стравохід і великі судини, захворювання й uszkodження яких лікують у хірургічних відділеннях.

До вад розвитку шиї належать:

1. Кривошия. Голова утримується у косому положенні через різкий нахил шиї вбік. Вроджена кривошия виникає внаслідок рубцевого переродження, скорочення груднинно-ключично-соскоподібного м'яза або дефекту розвитку шийного відділу хребця. При цьому голова нахилена в бік ураження, підборіддя підведене і разом з обличчям повернене в протилежний бік. Скелет обличчя і черепа розвинений несиметрично. При м'язовій кривошії призначають парафінові аплікації, УФО, електрофорез новокаїну, масаж. Якщо ці заходи неефективні, проводять пластичну операцію.
2. Вроджені фістули (нориці) і кісти шиї є наслідком вад ембріонального розвитку. Їх поділяють на серединні і бічні.

Серединні норичі і кісти шиї походять із решток щитоподібної язичної протоки, що існувала на ембріональному етапі. Клінічно кісти мають вигляд невеликих пухлиноподібних утворень, розміри яких періодично змінюються і які інколи нагноюються і розкриваються самостійно, утворюючи норичю, що не гоїться. З норичі виділяється серозний секрет — слизова або гнійно-слизова рідина. Норичі мають довгий канал, який йде від кореня язика до зовнішнього отвору на шкірі шиї, виділення з нього каламутні. У разі запалення спостерігаються гіперемія і інфільтрація. Лікування оперативне, полягає у видаленні кісти і повному вирізанні норичі.

Бічні норичі і кісти шиї походять із решток щитоподібно-глоткової протоки. Розташовуються попереду груднинно-ключично-соскоподібного м'яза, на бічній поверхні шиї. Кіста є утворенням круглої або овальної форми, м'якої, еластичної консистенції з чіткими межами, безболісна, шкіра над нею не змінена. Спостерігаються слизові виділення. Норичевий хід прямує до глотки, з якою він може бути спаяний. Лікування також оперативне у віці 3 років і в такому ж обсязі.

Поранення шиї. У ділянці шиї трапляються різані, колоті і вогнепальні рани. Так само розрізняють поверхневі і глибокі, сліпі і наскрізні поранення. При поверхневих пораненнях ушкоджуються шкіра, поверхневі судини і фасції шиї. Глибокі поранення небезпечні через можливість ушкодження великих кровоносних судин (сонних артерій, яремної вени), гілки блукаючого нерва.

При пораненні сонної артерії спостерігається масивна кровотеча — кров яскраво-червоного кольору і витікає пульсівним струменем, дуже часто така кровотеча є смертельною.

При пораненні яремної вени рівномірним струменем витікає темно-червона кров. Чути звук повітря, яке всмоктується; розвиваються повітряна емболія легеневої артерії, тампонада правих відділів серця; можливе зупинення серцевої діяльності.

ridmi
ТВІЙ УЛЮБЛЕНИЙ КНИЖКОВИЙ

КУПИТИ