

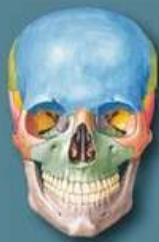**Атлас анатомії людини з
латинською термінологією:
7-е видання**

«Атлас анатомії людини з латинською термінологією» Френка Г. Неттера належить до найвідоміших зібрань ілюстрацій анатомії людини в галузях медицини й охорони здоров'я. У ньому ви знайдете визнані світом винятково чіткі зображення людського тіла з урахуванням клінічної перспективи. Крім знаменитого матеріалу Неттера видання містить майже 100 кольорових ілюстрацій Карлоса А.Г. Мачадо, одного з провідних сучасних медичних ілюстраторів. Авторству Мачадо належать зображення «Атласу» в анатомічних проекціях, які набули клінічної значущості протягом останніх років і стали можливими завдяки поліпшеним методам анатомування та сучасної візуалізації. Видання також містить понад 50 ретельно відібраних рентгенівських зображень, що допомагають зіставити ідеалізовані анатомічні ілюстрації з живою анатомією, якою її бачать у щоденній практиці.

До 7-го видання на основі запитів від студентів і лікарів внесено низку оновлень, а саме:

- ▮ Новий розділ огляду систем із зображеннями у повний зріст: пластична анатомія, нервова, лімфатична і кровоносна системи.
- ▮ Понад 25 нових ілюстрацій Карлоса Мачадо, зокрема клінічно важливих ділянок: фасціальних шийних стовпів, глибоких вен ноги, сумок кульшових суглобів, судинної системи передміхурової залози, а також важкодоступних ділянок, наприклад підскроневої ямки.
- ▮ Нові клінічні таблиці наприкінці кожного розділу, в яких викладено інформацію про окремі ділянки тіла, зокрема клінічно значущі структури. Ці таблиці містять короткі огляди особливостей систем тіла і вказують, де розміщені ілюстрації основних структур.
- ▮ Понад 50 нових рентгенівських зображень: деякі викладено в абсолютно новій проекції, інші — з використанням нових засобів візуалізації. Ці зображення допоможуть читачам зрозуміти основні елементи макроскопічної анатомії.
- ▮ Оновлена термінологія відповідно до міжнародного анатомічного стандарту Terminologia Anatomica із загальноновживаними клінічними епонімами.

Атлас призначений для студентів, лікарів-інтернів, викладачів медичних закладів вищої освіти, науковців, практичних лікарів з усіх галузей медицини.



FRANK H. NETTER, MD

ATLAS OF HUMAN ANATOMY

WITH LATIN TERMINOLOGY • З ЛАТИНСЬКОЮ ТЕРМІНОЛОГІЄЮ

АТЛАС АНАТОМІЇ ЛЮДИНИ

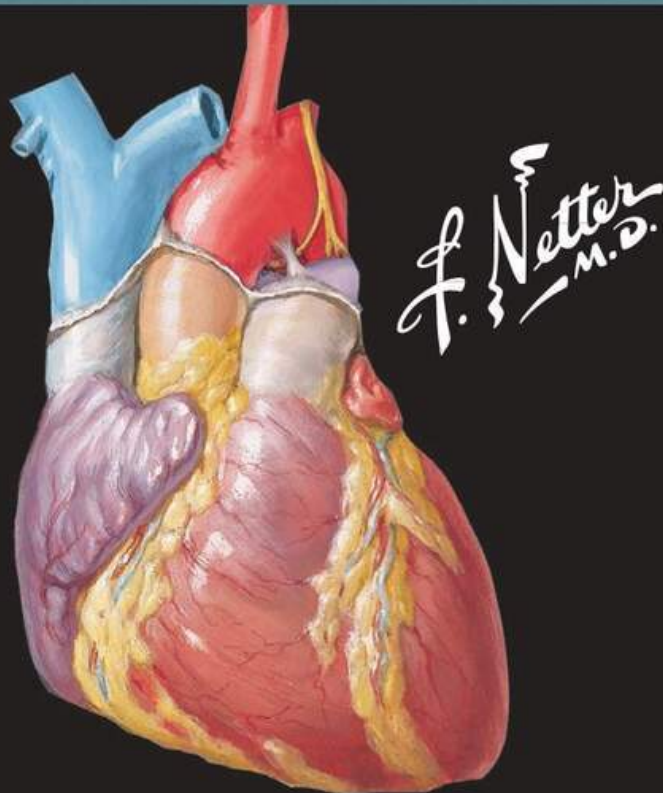
ФРЕНК Г. НЕТТЕР, доктор медицини

www.medpublish.com.ua

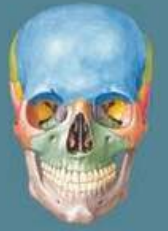FRANK H. NETTER, MD

ATLAS OF HUMAN ANATOMY

WITH LATIN TERMINOLOGY



ELSEVIER



NETTER

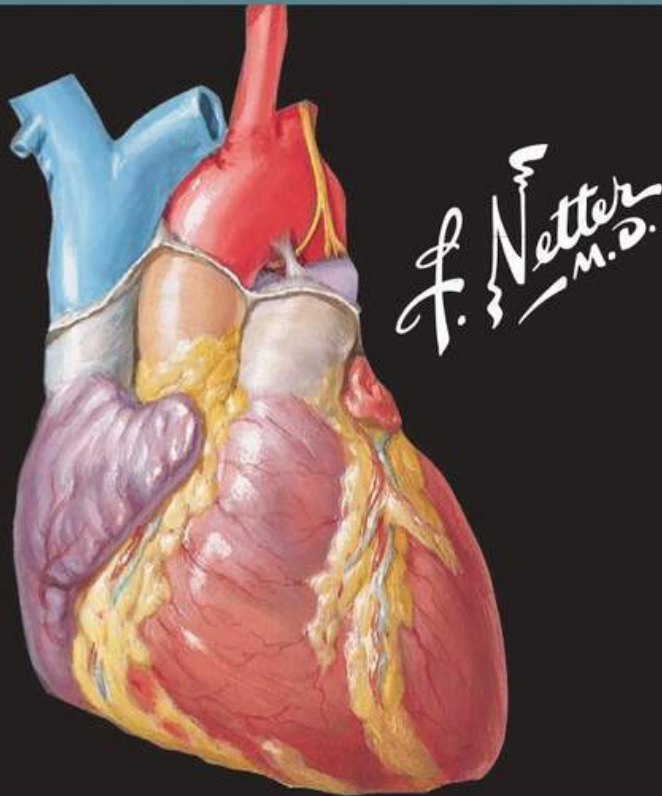
7

SEVENTH
EDITION

ФРЕНК Г. НЕТТЕР, доктор медицини

АТЛАС АНАТОМІЇ ЛЮДИНИ

З ЛАТИНСЬКОЮ ТЕРМІНОЛОГІЄЮ



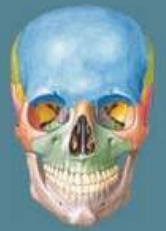НАУКОВІ РЕДАКТОРИ
УКРАЇНСЬКОГО ВИДАННЯ:

Леся МАТЕШУК-ВАЦЕБА,
доктор медичних наук, професор,
завідувач кафедри нормальної
анатомії, заслужений професор
Львівського національного
медичного університету
імені Данила Галицького

Лариса СМОЛЬСЬКА,
кандидат філологічних наук,
доцент Львівського національного
медичного університету
імені Данила Галицького

Дзвенислава КОВАЛЬ-ГНАТІВ,
старший викладач кафедри
латинської та іноземних мов
Львівського національного
медичного університету
імені Данила Галицького

КИЇВ
ВСВ «МЕДИЦИНА»
2023



НЕТТЕР

7

ПЕРЕКЛАД
СЬОМОГО
АНГЛІЙСЬКОГО
ВИДАННЯ

УДК 611(084.4)
ББК 28.706я73
Н57

Усі права захищені. Жодна частина цього видання не може відтворюватися чи передаватися в будь-якій формі або будь-якими засобами, електронними чи механічними, включно з фотокопіюванням, записуванням або будь-якою іншою системою зберігання та відтворення інформації без письмового дозволу правовласника.

Книга «Атлас анатомії людини з латинською термінологією» та окремі напрацювання, що містяться в ній, захищені авторським правом.

Видання *Atlas of Human Anatomy with Latin Terminology, 7th edition* by Frank H. Netter опубліковано за угодою з компанією Elsevier Inc.

За здійснений переклад відповідає тільки **ТОВ «Всеукраїнське спеціалізоване видавництво «Медицина»**. Лікарі-практики й дослідники завжди мають спиратися на власний досвід і знання під час оцінювання та використання будь-якої інформації, методів, лікарських засобів або експериментів, описаних у цьому виданні. Зокрема, з огляду на швидкий розвиток медичної науки, слід проводити незалежну перевірку діагнозів і дозування лікарських засобів. Згідно із законодавством, Elsevier, автори, співавтори, редактори не відповідають за виконання перекладу або за будь-які тілесні ушкодження та/або шкоду, заподіяну людям чи майну, в межах відповідальності за якість продукції, недбалість тощо або через використання чи застосування будь-яких методів, продукції, інструкцій або ідей, що містяться в цьому виданні.

Це видання для поширення і продажу лише на території України.

Переклад з англійського видання:

Л.Ю. Смольська, кандидат філологічних наук, доцент;

Д.Ю. Коваль-Гнатів, старший викладач

Неттер, Френк Г.

Н57 Атлас анатомії людини з латинською термінологією : переклад 7-го англ. вид. / Френк Г. Неттер ; наук. ред. укр. вид. : Л.Р. Матешук-Вацеба, Л.Ю. Смольська, Д.Ю. Коваль-Гнатів. – К. : ВСВ «Медицина», 2023. – 655 с.

ISBN 978-617-505-869-5 (укр.)

ISBN 978-0-323-59677-0 (англ.)

«Атлас анатомії людини з латинською термінологією» Френка Г. Неттера належить до найвідоміших зібрань ілюстрацій анатомії людини в галузях медицини й охорони здоров'я. Крім знаменитого доробку Неттера 7-е видання містить майже 100 кольорових ілюстрацій Карлоса А.Г. Мачадо, одного з провідних сучасних медичних ілюстраторів. Авторству Мачадо належать зображення «Атласу» в анатомічних проєкціях, які набули клінічної значущості протягом останніх років і стали можливими завдяки поліпшеним методам анатомування та сучасної візуалізації. Видання також містить понад 50 ретельно відібраних рентгенівських зображень, що допомагають зіставити ідеалізовані анатомічні ілюстрації з живою анатомією, якою її бачать у щоденній практиці.

В ілюстрації й таблиці внесено багато змін. Зокрема деякі ілюстрації викладено в абсолютно новій проєкції, інші – з використанням нових засобів візуалізації. Ці зображення допоможуть читачам зрозуміти основні елементи макроскопічної анатомії.

Для студентів, лікарів-інтернів, викладачів медичних закладів вищої освіти, науковців, практичних лікарів з усіх галузей медицини.

УДК 611(084.4)
ББК 28.706я73

ISBN 978-617-505-869-5 (укр.)
ISBN 978-0-323-59677-0 (англ.)

© 2019 by Elsevier Inc. All rights reserved

© ВСВ «Медицина», видання і переклад українською, 2023

РЕДАКТОРИ-КОНСУЛЬТАНТИ

Карлос А.Г. Мачадо, доктор медицини
Головний медичний ілюстратор

Джон Т. Гансен, доктор філософії
Головний редактор

Професор неврології
Колишній професор нейробіології й анатомії
та заступник декана з питань приймальної комісії
Медичний центр Рочестерського університету
Рочестер, Нью-Йорк

**Брайон Беннінгер, доктор медицини,
магістр**

Професор медичних інновацій, технологій і досліджень;
професор клінічної анатомії
Виконавчий директор і керівник Центру медичної
анатомії
Відділення медичних анатомічних наук
Факультет стоматологічного коледжу
Західний університет охорони здоров'я
Лебанон, Орегон;
Факультет клінічної ординатури зі спортивної медицини
та інтернатури з ортопедичної і загальної хірургії
Служба охорони здоров'я «Семерітен Хелс Сервісиз»
(Samaritan Health Services), Корвалліс, Орегон;
Факультет хірургії, ортопедії, реабілітації
та щелепно-лицевої хірургії
Орегонський університет здоров'я та науки
Портленд, Орегон

**Дженніфер Брюкнер-Коллінз,
доктор філософії**

Професор і заступник керівника навчальних
програм
Відділення анатомічних наук і нейробіології
Медична школа Луїсвільського університету
Луїсвіль, Кентуккі

Тодд М. Гоґланд, доктор філософії

Професор
Відділення цитології, нейробіології та анатомії
Вісконсинський медичний коледж
Мілуокі, Вісконсин

**Р. Шейн Таббс, магістр, помічник лікаря,
доктор філософії**

Головний науковий співробітник і віце-президент
Науковий фонд Сіетла
Сіетл, Вашингтон;
Професор анатомії
Відділення анатомічних наук
Університет Св. Георгія
Гренада, Вест-Індія;
Центр анатомії та ідентифікації людини
Університет Данді
Велика Британія

РЕДАКТОРИ-КОНСУЛЬТАНТИ З ЛАТИНСЬКОЇ МОВИ

Пол Е. Нойманн, доктор медицини
Головний редактор із латинської мови

Професор відділення медичної неврології
Медичний факультет
Університет Далхаузі
Галіфакс, Нова Шотландія, Канада

**Нігал Апайдин, доктор медицини,
доктор філософії**

Професор, відділення анатомії
Медичний факультет
Заступник директора Центру досліджень мозку
Університет Анкари
Анкара, Туреччина

РЕДАКТОРИ ПОПЕРЕДНІХ ВИДАНЬ

1-е видання

Шерон Колачіно, доктор філософії

2-е видання

Артур Ф. Даллі II, доктор філософії

3-є видання

Джон Т. Гансен, доктор філософії

4-е видання

Джон Т. Гансен, доктор філософії
Дженніфер К. Брюкнер, доктор філософії
Стівен В. Кармайкл, доктор філософії, доктор наук
Томас Р. Гест, доктор філософії
Ноель А. Грейнджер, доктор філософії
Аніл Г. Вальджи, доктор медицини, доктор філософії

5-е видання

Джон Т. Гансен, доктор філософії
Брайон Беннінгер, доктор медицини, магістр
Дженніфер К. Брюкнер, доктор філософії
Стівен В. Кармайкл, доктор філософії, доктор наук
Ноель А. Грейнджер, доктор філософії
Р. Шейн Таббс, магістр, помічник лікаря,
доктор філософії

6-е видання

Джон Т. Гансен, доктор філософії
Брайон Беннінгер, доктор медицини, магістр
Дженніфер Брюкнер-Коллінз, доктор філософії
Тодд М. Гоґланд, доктор філософії
Р. Шейн Таббс, магістр, помічник лікаря,
доктор філософії

МІЖНАРОДНА КОНСУЛЬТАТИВНА РАДА

Гассан Аміраллі, бакалавр медицини, бакалавр хірургії,
магістр хірургії
Професор і завідувач
Відділення анатомії
Медичний коледж Американського університету Антигуа
Антигуа, Вест-Індія

Кіт Е. Бейнс, доктор медицини
Керівник підрозділу скелетно-м'язової та загальної
радіології
Ад'юнкт-професор радіології
Вісконсинський медичний коледж
Мілуокі, Вісконсин

Франциско Дж. Кайседо, доктор медицини
Спеціаліст із хірургії стопи та заплесна
Спортивна медицина й ультразвукове дослідження
опорно-рухового апарату
«ОртоСпортс Ессошіейтс» (OrthoSports Associates) –
Бірінгемська лікарня Св. Вінсента
Бірінгем, Алабама

Вільям Е. Каллінан, доктор філософії
Професор відділення біології та медицини
Директор Центру інтегративних нейробіологічних
досліджень
Декан коледжу охорони здоров'я
Університет Маркетта
Мілуокі, Вісконсин

Джо Іванаґа, стоматолог-хірург, доктор філософії
Ад'юнкт-професор
Підрозділ макроскопічної та клінічної анатомії
Відділення анатомії
Медична школа Університету Куруме
Куруме, Японія

Крістофер Р. Келлі, доктор медицини
Клінічний ординатор
Відділення кардіології
Медичний центр Колумбійського
університету
Нью-Йорк, Нью-Йорк

Роберт Льюїс, доктор медицини
Директор Програми пухлин основи черепа
й гіпофіза
Малоінвазивна хірургія головного мозку
і хребта
Інститут неврології Гоуга
Ньюпорт-Біч, Каліфорнія

Вірджинія Т. Лайонс, доктор філософії
Ад'юнкт-професор медичної освіти
Заступник декана з доклінічної освіти (I рік)
Медична школа ім. Гейзелів у Дартмуті
ГанOVER, Нью-Гемпшир

Тажумпал Чако Метью, доктор філософії
Професор і заступник декана з дослідницької,
навчальної та консультаційної роботи
Факультет суміжних медичних наук
Науковий центр здоров'я
Кувейтський університет
Ель-Кувейт, Кувейт

Едуардо Котеччіа Рібейру, доктор філософії
Ад'юнкт-професор описової і топографічної
анатомії
Відділення морфології та генетики
Медична школа
Федеральний університет Сан-Паулу
Сан-Паулу, Бразилія

Даніель Ф. Роєр, доктор філософії

Ад'юнкт-професор
Біологія клітини і розвитку
Колорадський університет, медичний кампус «Аншутц»
(Anschutz)
Орора, Колорадо

Джонатан Спратт, бакалавр медичних наук, бакалавр хірургії

Директор із клінічних питань відділення радіології
Міська лікарня Сандерленда
Сандерленд, Велика Британія
Колишній екзаменатор з анатомії
Королівський коледж рентгенологів і Королівський
коледж хірургів Англії
Запрошений професор анатомії
Університет Св. Георгія
Гренада, Вест-Індія

**Сьюзен Стандрінг, кавалер Ордена Британської імперії,
доктор філософії, доктор наук**

Почесний професор анатомії
Відділення анатомії
Королівський коледж Лондона
Лондон, Велика Британія

Марк Е. Стерджил, лікар-остеопат

Педіатрія та нейрорадіологія
«Радіолоджі Партнерз» (Radiology Partners)
Гопкінсвіль, Кентуккі

Вільям Дж. Шварц, доктор філософії

Професор клітинної біології та анатомії
Науковий центр здоров'я Університету штату Луїзіана
Новий Орлеан, Луїзіана

Кімберлі Топп, фізіотерапевт, доктор філософії

Професор і завідувач
Відділення фізичної терапії та реабілітології
Відділення анатомії
Каліфорнійський університет, Сан-Франциско
Сан-Франциско, Каліфорнія

Іван Варґа, доктор філософії

Професор анатомії, гістології та ембріології
Медичний факультет
Університет ім. Коменського
Братислава, Словаччина

Пітер Дж. Ворд, доктор філософії

Ад'юнкт-професор анатомії
Школа остеопатичної медицини Західної Вірджинії
Льюїсбург, Західна Вірджинія

Роберт Дж. Ворд, доктор медицини

Керівник відділення томографії та лікування кістково-
м'язової системи
Директор відділення остеоденситометрії
Відділення рентгенології
Медичний центр Тафтса
Директор програми з підготовки бакалаврів
рентгенології
Ад'юнкт-професор рентгенології та ортопедії
Медична школа Університету Тафтса
Бостон, Массачусетс

Крісті А. Вейр, доктор філософії

Школа медико-біологічних наук
Квінслендський університет
Сент-Люсія, Квінсленд, Австралія

НОВЕ В ЦЬОМУ ВИДАННІ

«Атлас анатомії людини» Френка Г. Неттера належить до найвідоміших зібрань ілюстрацій анатомії людини в галузях медицини й охорони здоров'я. Крім знаменитого доробку Неттера 7-е видання містить майже 100 кольорових ілюстрацій одного з провідних сучасних медичних ілюстраторів – Карлоса А.Г. Мачадо. Авторству Мачадо належать зображення «Атласу» в анатомічних проєкціях, які набули клінічної значущості протягом останніх років і стали можливими завдяки поліпшеним методам анатомування та сучасної візуалізації. Видання також містить понад 50 ретельно відібраних рентгенівських зображень, які допомагають зіставити ідеалізовані анатомічні ілюстрації з живими зображеннями, що використовуються в клінічній практиці.

В ілюстрації і таблиці внесено багато змін для зручнішого використання під час навчання. Найпосутніші оновлення висвітлено нижче.

Вступний розділ

На запит багатьох студентів і пошановувачів «Атласу» Неттера ми додали новий вступний розділ із кількома оглядовими ілюстраціями. На них вперше в «Атласі анатомії людини» зображено проєкції усього тіла!

Таблиці з клінічними даними

«Атлас анатомії людини» – єдиний атлас анатомії, проілюстрований лікарями. Френк Неттер був хірургом, а Карлос Мачадо – кардіолог. Анатомічні зображення в атласі завжди подаються з урахуванням клінічної перспективи. Відповідно до інтегрованих навчальних програм у галузях охорони здоров'я та медицини й зорієнтування на клінічну практику таблиці наприкінці кожного розділу висвітлюють структури, які найчастіше зазнають ушкоджень, а також структури високої клінічної значущості, які зазвичай вивчаються в курсі анатомії. Таблиці впорядковані відповідно до систем тіла; вони містять короткий огляд розділів й інформацію про розташування ілюстрацій ключових структур.

Нові ілюстрації Карлоса Мачадо

Тільки для цього видання Карлос Мачадо намалював понад 25 нових зображень. Нові ілюстрації з додатковими проєкціями готувалися за пропозиціями студентів, викладачів, анатомів, лікарів та ін. Пропозиції також збирали на великих конференціях з анатомії: учасники могли кинути записки зі своїми ідеями у спеціальні коробки. Рішення щодо того, які ідеї варто втілити й додати в атлас, обговорювали й ухвалювали редактори-консультанти. З нових ілюстрацій у це видання переважно потрапили зображення клінічно значущих структур (фасціальні шийні стовпи, глибокі вени ноги, сумки кульшових суглобів і судинна система передміхурової залози) та важкодоступних ділянок (підскронева ямка), а також нові зображення, створені для вступного розділу.

Нові рентгенівські зображення

Видання містить понад 50 рентгенівських зображень: частина – в абсолютно нових проєкціях, а решта отримані за допомогою нових інструментів візуалізації. Було відібрано зображення, корисні для студентів, які вивчають макроскопічну анатомію.

Зміст «Атласу анатомії людини» розробили, оновили й переглянули професійні редактори-консультанти спільно з міжнародною консультативною радою, до якої входять провідні фахівці. Було враховано відгуки багатьох студентів, викладачів, анатомів і лікарів, які користуються «Атласом» Неттера.

Латинська номенклатура¹



Це перший українсько-латинський «Атлас анатомії людини» Ф.Г. Неттера. Він містить анатомічні терміни латинською мовою з проєкту другого видання посібника «Анатомічна термінологія» (АТ). У відредагованому варіанті проєкту АТ є зміни, ухвалені в Геттінгені (Німеччина) 24 вересня 2016 року Федеративною міжнародною програмою з анатомічної термінології (FIPAT). Додаткові виправлення орфографічних і граматичних помилок, а також зміни були запропоновані підкомітетом FIPAT з інформатики (*Clin Anat* 30:300-2, 2017) з метою мінімізувати застосування прикладок у тексті та закріпити правила порядку слів, які спрощують терміни. Значну увагу вчених звернено на узгоджене використання української та латинської мов у таблицях, включно з уживанням повністю латинських термінів і перекладів українською мовою відповідно до «Міжнародної анатомічної номенклатури».

Латинські скорочення

ОДИНА		МНОЖИНА	
A., a.	Arteria, arteriae	Aa., aa.	Arteriae, arteriarum
Art., art.	Articulatio, articulationis	Artt., artt.	Articulationes, articulationum
dex.	dexter, -tra, -trum; dextri, -ae, -i	dex.	dextri, -ae, -a; dextrorum, -arum, -orum
Lig., lig.	Ligamentum, ligamenti	Ligg., ligg.	Ligamenta, ligamentorum
M., m.	Musculus, musculi	Mm., mm.	Musculi, musculorum
N., n.	Nervus, nervi	Nn., nn.	Nervi, nervorum
Proc., proc.	Processus, processus	Procc., procc.	Processus, processuum
R., r.	Ramus, rami	Rr., rr.	Rami, ramorum
sin.	sinister, -tra, -trum; sinistri, -ae, -i	sin.	sinistri, -ae, -a; sinistrorum, -arum, -orum
V., v.	Vena, venae	Vv., vv.	Venae, venarum

У кожній колонці вказано форми називного й родового відмінків.

¹ У тексті атласу клініцистами наведено анатомічні терміни в узгодженому варіанті.



ПЕРЕДМОВА ДО ПЕРШОГО ВИДАННЯ

Я неодноразово згадував, що моя кар'єра медичного ілюстратора протягом майже 50 років була своєрідним «виконанням наказів» у тому сенсі, що я став художником у відповідь на бажання та прохання медиків. За ці роки я підготував майже 4000 зображень, переважно для «Колекції медичних ілюстрацій СІВА» (тепер це «Колекція медичних ілюстрацій Неттера»), а також для клінічних симпозіумів. Зображення стосувалися різних підрозділів медичної науки, як-от: макроскопічна анатомія, гістологія, ембріологія, фізіологія, патологія, методи діагностики, хірургічні й терапевтичні методи лікування, а також клінічні прояви різних захворювань. Однак минали роки, і дедалі більше лікарів та студентів просили мене підготувати атлас винятково з макроскопічної анатомії. Отже, цей атлас з'явився не тому, що на мене зійшло натхнення, а радше знову-таки як виконання побажань медиків.

Працюючи над атласом, я переглянув усі зроблені за довгі роки ілюстрації, відібрав ті, що стосувалися макроскопічної анатомії, класифікував їх, організував за системами й ділянками тіла, адаптував до розміру сторінки та впорядкував у логічній послідовності. Анатомія, звичайно, не змінюється, однак змінюються наше розуміння анатомії та її клінічної значущості, а також анатомічна термінологія та номенклатура. Через це виникла потреба суттєво оновити велику кількість

старих зображень і навіть переробити деякі з них відповідно до сучасної медичної та хірургічної практики, що постійно розширюється.

Крім того, я виявив певні прогалини у відображенні медичних знань на зроблених раніше ілюстраціях. Це спонукало мене створити для атласу низку нових ілюстрацій.

Створюючи подібний атлас, важливо знайти баланс між складністю та спрощенням. Якщо зображення надто складні, користувачам може бути важко їх зрозуміти; дуже спрощені ілюстрації можуть бути недостатньо чіткими або навіть уводити в оману. Тому я вирішив триматися золоті середини й вибрав реалізм без зайвих деталей. Я сподіваюся, що ілюстрації будуть зрозумілими, інформативними й корисними для студентів, медиків і представників суміжних професій.

Свого часу ми з видавцем думали про те, що було б непогано додати передмову якогось визначного й відомого анатома, але в цій категорії фахівців так багато, що ми не змогли зробити вибір. На думку спадали Везалій, Леонардо да Вінчі, Вільям Гантер і Генрі Грей, які, на жаль, недосяжні, але мені справді цікаво, що б вони сказали про цей атлас.

**Френк Г. Неттер
(1906–1991)**

ФРЕНК Г. НЕТТЕР, доктор медицини

Френк Г. Неттер народився в Нью-Йорку в 1906 р. Перш ніж вступити на медичний факультет Нью-Йоркського університету, де Неттер отримав кваліфікацію лікаря в 1931 р., він вивчав мистецтво в Лізі студентів-художників і Національній академії дизайну. У студентські роки ескізи Неттера привернули увагу викладачів медичного факультету й інших лікарів, що дало йому змогу підзаробити, ілюструючи статті та підручники. Після відкриття хірургічної практики в 1933 р. Френк Неттер продовжував додатково заробляти ілюстрацією, але зрештою вирішив повністю відмовитися від лікарської справи на користь мистецтва. Після служби в армії США під час Другої світової війни Неттер почав тривалу співпрацю з фармацевтичною компанією СІВА (тепер «Новартіс Фармасьютікалс» (Novartis Pharmaceuticals)). Завдяки такому 45-річному партнерству з'явилося дивовижне зібрання медичних ілюстрацій, добре знайомих лікарям і представникам інших медичних галузей у всьому світі.

У липні 2000 р. колекцію Неттера придбала компанія «Айкон Лернінг Системс» (Icon Learning Systems), яка поповнювала її оригінальними малюнками ілюстратора й новими, написаними на замовлення малюнками його послідовників. У 2005 р. колекцію й усі видання «Айкон

Лернінг Системс» (Icon Learning Systems) викупила корпорація Elsevier Inc. Наразі через Elsevier Inc. доступні понад 50 видань, присвячених мистецтву Неттера.

Праці Неттера належать до яскравих прикладів використання ілюстрації у викладанні медичних дисциплін. «Колекція медичних ілюстрацій Неттера» з 13 томів, що охоплює більшість із понад 20 000 ілюстрацій автора, досі залишається однією з найвідоміших опублікованих медичних праць. «Атлас анатомії людини Неттера», вперше виданий у 1989 р., містить анатомічні ілюстрації з колекції Неттера. Наразі атлас перекладено 16 мовами, за ним вивчають анатомію людини студенти й медики у всьому світі.

Ілюстрації Неттера цінуються не тільки за естетичні якості, а й, що важливіше, за їхній інтелектуальний складник. У 1949 р. Неттер писав: «Мета ілюстрації – пояснення предмета. Навіть найкрасивіше зображення з детально вписаним об'єктом не має великої цінності як *медична ілюстрація*, якщо не пояснює певне медичне поняття». Планування, концепція, принципи і підхід Неттера – ось що визначає його ілюстрації та робить їх інтелектуальним надбанням.

Френк Г. Неттер, лікар і художник, помер у 1991 р.

ЗМІСТ

РОЗДІЛ 1

ВСТУП • Малюнки 1–7

Вступ • Малюнки 1–7

Площини тіла і терміни напрямків	1
Анатомія поверхні: ділянки (вигляд жінки спереду)	2
Анатомія поверхні: ділянки (вигляд чоловіка ззаду)	3
Великі артерії та пульсові точки	4
Великі системні вени серцево-судинної системи	5
Загальна організація нервової системи	6
Огляд лімфатичної системи	7

РОЗДІЛ 2

ГОЛОВА

І ШИЯ • Малюнки 8–160

Анатомія поверхні • Малюнок 8

Голова і шия: анатомія поверхні	8
Поверхня голови і шиї • Малюнки 9–10	
Шкірні нерви голови і шиї	9
Поверхневі артерії та вени лица і скальпа	10
Кістки та їх з'єднання • Малюнки 11–30	
Череп: вигляд спереду	11
Череп: рентгенограми	12
Череп: вигляд збоку	13
Череп: бічна рентгенограма	14
Череп: серединний розпил	15
Скелет черепа	16
Основа черепа: вигляд знизу	17
Основа черепа: вигляд зверху	18
Отвори і канали основи черепа: вигляд знизу	19
Отвори і канали основи черепа: вигляд зверху	20
Череп новонародженого	21
Скелет голови і шиї	22
Крилоподібна ямка	23

Нижня щелепа	24
Сконево-нижньощелепний суглоб	25
Шийні хребці: атлант і осьовий хребець	26
Шийні хребці (продовження)	27
Шийні хребці: міжхребцеві з'єднання	28
Зовнішні черепно-шийні зв'язки	29
Внутрішні черепно-шийні зв'язки	30

Шия • Малюнки 31–41

М'язи лица: вигляд збоку	31
М'язи шиї: вигляд спереду	32
Фасції шиї	33
Фасції шиї (продовження)	34
Підпід'язикові і надпід'язикові м'язи	35
М'язи шиї: вигляд збоку	36
Передні та бічні м'язи шиї	37
Поверхневі вени і шкірні нерви шиї	38
Нерви і судини шиї	39
Нерви і судини шиї (продовження)	40
Сонні артерії	41

Ділянка носа • Малюнки 42–64

Ніс	42
Бічна стінка носової порожнини	43
Бічна стінка носової порожнини (продовження)	44
Присередня стінка носової порожнини (носова перегородка)	45
Нерви носової порожнини	46
Артерії носової порожнини: кісткова носова перегородка відгорнута	47
Нерви носової порожнини: кісткова носова перегородка відгорнута	48
Ніс і верхньощелепна пазуха: поперечний зріз	49
Приносіві пазухи: лобовий і поперечний зрізи	50
Приносіві пазухи: стріловий зріз	51
Приносіві пазухи: вікові зміни	52
Слинні залози	53
Гілки лицевого нерва і привушна залоза	54

Жувальні м'язи	55
Жувальні м'язи (продовження)	56
Верхньощелепна артерія	57
Верхньощелепна і поверхнева скронева артерії	58
Нижньощелепний нерв (ЧН V3)	59
Підскронева ямка (вигляд зверху)	60
Очний (ЧН V1) і верхньощелепний (ЧН V2) нерви	61
Автономна іннервація носової порожнини	62
Нерви й артерії глибокої ділянки лица	63
Розміщення нервів і судин основи черепа	64
Ділянка рота • Малюнки 65–74	
Обстеження ротової порожнини	65
Чутлива іннервація ротової порожнини та язика	66
Дах ротової порожнини; Піднебіння	67
Язик і слинні залози: зрізи	68
Дно ротової порожнини	69
Язик	70
Язик (продовження)	71
Зів	72
Зуби	73
Зуби (продовження)	74
Глотка • Малюнки 75–86	
М'язи глотки: задня стінка частково видалена	75
Глотка (вигляд ззаду): нерви і судини	76
Глотка: вигляд ізсередини	77
М'язи глотки: вигляд ізсередини	78
Глотка: розкрито вигляд ззаду	79
Глотково-стравохідне з'єднання	80
М'язи глотки: вигляд збоку	81
Нерви ділянок голови та шиї	82
Артерії ділянок голови та шиї	83
Вени ділянок лица та шиї	84
Лімфатичні судини і вузли голови та шиї	85
Лімфатичні судини і вузли глотки та язика	86
Щитоподібна залоза і гортань • Малюнки 87–93	
Щитоподібна залоза: вигляд спереду	87
Щитоподібна залоза і глотка: вигляд ззаду	88
Прищитоподібні залози	89
Хрящі гортані	90
Внутрішні м'язи гортані	91

Нерви гортані і фронтальний зріз гортані	92
Функція внутрішніх м'язів гортані	93
Очна ямка і вміст • Малюнки 94–104	
Повіки	94
Сльозовий апарат	95
Зовнішні м'язи очного яблука	96
Нерви очної ямки	97
Вигляд очної ямки зверху і спереду	98
Артерії та вени очної ямки і повік	99
Очне яблуко: поперечний зріз	100
Передня і задня камери очного яблука	101
Кришталік і прилеглі структури	102
Внутрішні артерії та вени ока	103
Кровопостачання ока	104
Вухо • Малюнки 105–110	
Вухо і проведення звуку в завитці	105
Зовнішнє вухо і барабанна порожнина	106
Барабанна порожнина	107
Кістковий і перетинчастий лабіринти	108
Кістковий і перетинчастий лабіринти (продовження)	109
Положення лабіринту в черепі	110
Оболони і мозок • Малюнки 111–126	
Оболони і вени губчатки (диплоїтичні)	111
Оболонні артерії	112
Оболони і поверхневі вени мозку	113
Венозні пазухи твердої мозкової оболони: стріловий зріз	114
Венозні пазухи твердої мозкової оболони (продовження)	115
Головний мозок: вигляд збоку	116
Головний мозок: вигляд ізсередини	117
Головний мозок: вигляд знизу	118
Шлуночки головного мозку	119
Циркуляція спинномозкової рідини	120
Основні ядра (вузли)	121
Таламус і прилеглі структури	122
Морський коник і склепіння	123
Стовбур головного мозку	124
Шлуночки мозку і мозочок	125
Мозочок	126
Черепні і шийні нерви • Малюнки 127–146	
Ядра черепних нервів у стовбурі головного мозку: схема	127
Ядра черепних нервів у стовбурі головного мозку: схема (продовження)	128

Черепні нерви (рухові і чутливі волокна): схема	129
Нюховий нерв (ЧН I): схема	130
Зоровий нерв (ЧН II) (провідний шлях зорового аналізатора): схема	131
Окоруховий (ЧН III), блоковий (ЧН IV) і відвідний (ЧН VI) нерви: схема	132
Трійчастий нерв (ЧН V): схема	133
Лицевий нерв (ЧН VII): схема	134
Присінково-завитковий нерв (ЧН VIII): схема	135
Язико-глотковий нерв (ЧН IX): схема	136
Блукаючий нерв (ЧН X): схема	137
Додатковий нерв (ЧН XI): схема	138
Під'язиковий нерв (ЧН XII): схема	139
Шийне сплетення: схема	140
Автономні (вегетативні) нерви шиї	141
Автономні (вегетативні) нерви голови	142
Війковий вузол: схема	143
Крило-піднебінний і піднижньощелепний вузли: схема	144
Вушний вузол: схема	145
Шляхи смакової чутливості: схема	146
Судинна система мозку • Малюнки 147–158	
Артерії головного мозку та його оболон	147
Внутрішня сонна артерія в кам'янистій частині скроневої кістки	148
Артерії головного мозку: схема	149
Артерії головного мозку: вигляд знизу	150
Артеріальне коло мозку (Вілізія)	151
Артерії головного мозку: вигляд спереду і фронтальний переріз	152
Артерії головного мозку: вигляд збоку і зсередини	153
Артерії задньої черепної ямки	154
Вени задньої черепної ямки	155
Глибокі вени головного мозку	156
Субепендимальні вени головного мозку	157
Гіпоталамус і гіпофіз	158
Зображення ділянки • Малюнки 159–160	
Зображення черепа: магнітно-резонансна ангиографія (МРА) і магнітно-резонансна венографія (МРВ)	159
Зображення черепа (МРТ)	160
Анатомічні структури великої клінічної значущості • Таблиці 2.1–2.3	
Таблиці м'язів • Таблиці 2.4–2.9	

РОЗДІЛ 3 СПИНА І СПИННИЙ МОЗОК • Малюнки 161–186

Анатомія поверхні • Малюнок 161

Спина: анатомія поверхні	161
Кістки та їх з'єднання • Малюнки 162–168	
Хребет	162
Грудні хребці	163
Поперекові хребці	164
Хребці: рентгенівські знімки та МРТ	165
Крижова і куприкова кістки	166
Зв'язки попереково-крижового відділу хребта	167
Зв'язки поперекового відділу хребта	168

Спинний мозок • Малюнки 169–179

Спинний мозок і спинномозкові нерви	169
Місця виходу корінців спинномозкових нервів	170
Дерматоми	171
Симпатична нервова система: схема	172
Парасимпатична нервова система: схема	173
Оболони спинного мозку і корінці спинномозкових нервів	174
Місця початку спинномозкових нервів: поперечний зріз	175
Артерії спинного мозку: схема	176
Артерії спинного мозку: внутрішнє галуження	177
Вени спинного мозку і хребта	178
Вени хребтового стовпа: хребтові вени	179

М'язи і нерви • Малюнки 180–184

М'язи спини: поверхневі шари	180
М'язи спини: середні шари	181
М'язи спини: глибокі шари	182
Нерви спини	183
Підпотиличний трикутник	184

Анатомія у поперечних зрізах • Малюнки 185–186

Поперекова ділянка спини: поперечний зріз	185
Типове розташування грудного спинномозкового нерва: поперечний зріз	186

Анатомічні структури великої клінічної значущості • Таблиця 3.1

Таблиці м'язів • Таблиці 3.2–3.3

РОЗДІЛ 4 ГРУДНА КЛІТКА • Малюнки 187–248

Анатомія поверхні • Малюнок 187

Грудна клітка: анатомія поверхні **187**

Молочна залоза • Малюнки 188–191

Молочна залоза **188**

Артерії молочної залози **189**

Лімфатичні судини і вузли молочної залози **190**

Відтік лімфи від молочної залози **191**

Стінки тіла • Малюнки 192–201

Кістки грудної клітки **192**

Ребра та їх з'єднання **193**

Передня стінка грудної клітки **194**

Передня стінка грудної клітки (продовження) **195**

Передня стінка грудної клітки: вигляд ізсередини **196**

Міжреброві нерви й артерії **197**

Вени внутрішньої поверхні грудної клітки **198**

Діафрагмовий нерв **199**

Діафрагма: грудна поверхня **200**

Діафрагма: черевна поверхня **201**

Легені • Малюнки 202–214

Топографія легень: вигляд спереду **202**

Топографія легень: вигляд ззаду **203**

Легені *in situ*: вигляд спереду **204**

Легені: присередня поверхня **205**

Бронхо-легеневі сегменти **206**

Бронхо-легеневі сегменти (продовження) **207**

Трахея та бронхи **208**

Бронхи і внутрішньолегеневі повітроносні шляхи **209**

Великі судини верхнього середостіння **210**

Артерії та вени бронхів **211**

Лімфатичні судини і вузли легені **212**

Автономні (вегетативні) нерви грудної клітки **213**

Іннервація трахео-бронхового дерева: схема **214**

Серце • Малюнки 215–233

Серце *in situ* **215**

Серце: вигляд спереду **216**

Серце: рентгенограма і КТ-ангіограма; аускультация серця **217**

Серце: основа й діафрагмова поверхня **218**

Осердя **219**

Середостіння: поперечний зріз **220**

Грудна клітка: фронтальний зріз серця та висхідної частини аорти **221**

Вінцеві артерії та вени серця **222**

Вінцеві артерії: візуалізація **223**

Праві передсердя та шлуночок **224**

Ліві передсердя та шлуночок **225**

Клапани і волокнистий скелет серця **226**

Клапани і волокнистий скелет серця (продовження) **227**

Передсердя, шлуночки і міжшлуночкова перегородка **228**

Провідна система серця **229**

Нерви грудної клітки **230**

Іннервація серця: схема **231**

Іннервація кровеносних судин: схема **232**

Пренатальний і постнатальний кровообіг **233**

Середостіння • Малюнки 234–243

Середостіння: вигляд з правого боку **234**

Середостіння: вигляд з лівого боку **235**

Стравохід *in situ* **236**

Топографія та звуження стравоходу **237**

М'язи стравоходу **238**

Перехід стравоходу у шлунок **239**

Артерії стравоходу **240**

Вени стравоходу **241**

Лімфатичні судини і вузли стравоходу **242**

Нерви стравоходу **243**

Зображення ділянок • Малюнок 244

Знімок грудної клітки: КТ-зображення в аксіальній проекції **244**

Анатомія у поперечних зрізах • Малюнки 245–248

Поперечний зріз грудної клітки на рівні Т3 **245**

Поперечний зріз грудної клітки на рівні диска Т3–4 **246**

Поперечний зріз грудної клітки на рівні диска Т4–5 **247**

Поперечний зріз грудної клітки на рівні Т7 **248**

Анатомічні структури великої клінічної значущості • Таблиці 4.1–4.2

Таблиця м'язів • Таблиця 4.3

РОЗДІЛ 5

ЖИВІТ • Малюнки 249–332

Анатомія поверхні • Малюнок 249

Живіт: анатомія поверхні 249

Стінки тіла • Малюнки 250–269

Кісткова основа черевної порожнини 250

Ділянки і площини живота 251

Передня стінка живота: поверхневі шари 252

Передня стінка живота: проміжні шари 253

Передня стінка живота: глибокі шари 254

Піхва прямого м'язу живота: поперечний зріз 255

Передня стінка живота: внутрішня поверхня 256

Задня та бічна стінки живота 257

Артерії передньої стінки живота 258

Вени передньої стінки живота 259

Нерви передньої стінки живота 260

Грудо-черевні нерви 261

Пахвинна ділянка: зріз 262

Пахвинний канал і сім'яний канатик 263

Стегнове кільце і пахвинний канал 264

Задня стінка живота: внутрішня поверхня 265

Артерії задньої стінки живота 266

Вени задньої стінки живота 267

Лімфатичні судини і вузли задньої стінки живота 268

Нерви задньої стінки живота 269

Порожнина очеревини • Малюнки 270–275

Великий чепець й органи черевної порожнини 270

Брижа тонкої кишки 271

Брижа тонкої кишки (продовження) 272

Чепцева сумка: шлунок відгорнутий 273

Чепцева сумка: поперечний зріз 274

Очеревина задньої стінки живота 275

Нутрощі (ШКТ) • Малюнки 276–283

Шлунок *in situ* 276

Слизова оболонка шлунка 277

Дванадцятипала кишка *in situ* 278

Слизова і м'язова оболонки тонкої кишки 279

Клубово-сліпокишкова ділянка 280

Клубово-сліпокишкова ділянка (продовження) 281

Червоподібний відросток 282

Слизова і м'язова оболонки товстої кишки 283

Нутрощі (інші органи) • Малюнки 284–289

Поверхні і ложе печінки 284

Печінка *in situ*: судини і протоки 285

Структура печінки: схема 286

Жовчний міхур, позапечінкові жовчні протоки і протока підшлункової залози 287

Підшлункова залоза *in situ* 288

Селезінка 289

Кровопостачання органів • Малюнки 290–299

Артерії шлунка, печінки і селезінки 290

Артерії печінки, підшлункової залози, дванадцятипалої кишки і селезінки 291

Артеріограма і комп'ютерна ангіограма черевного стовбура 292

Артерії дванадцятипалої кишки і головки підшлункової залози 293

Артерії тонкої кишки 294

Артерії товстої кишки 295

Вени шлунка, дванадцятипалої кишки, підшлункової залози і селезінки 296

Вени тонкої кишки 297

Вени товстої кишки 298

Притоки ворітної вени печінки: анастомози між системами ворітної та порожнистої вен 299

Іннервація • Малюнки 300–310

Автономні нерви і вузли 300

Автономна іннервація шлунка і дванадцятипалої кишки 301

Автономна іннервація шлунка і дванадцятипалої кишки (продовження) 302

Автономна іннервація стравоходу, шлунка і дванадцятипалої кишки: схема 303

Автономна іннервація тонкої кишки 304

Автономна іннервація товстої кишки 305

Автономна іннервація тонкої і товстої кишок: схема 306

Автономні рефлекторні дуги: схема 307

Кишкове сплетення: схема 308


Автономна іннервація печінки: схема 309

Автономна іннервація підшлункової залози: схема 310


Нирки і надниркові залози • Малюнки 311–324

Нирка *in situ*: вигляд спереду 311Нирка *in situ*: вигляд ззаду 312

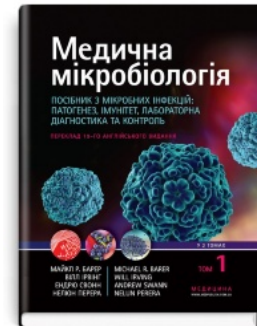
Рекомендована література



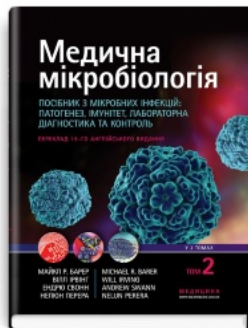Фармакологія:
підручник



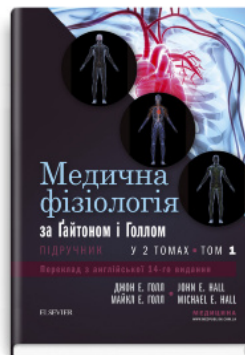Foreign Language
Proficiency Test: «Krok
1. Medicine»: manual



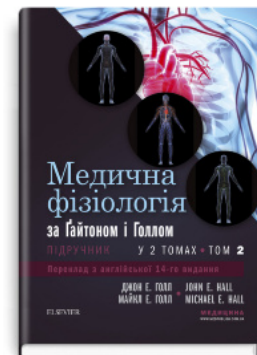Медична мікробіологія.
Посібник з мікробних інфекцій:
патогенез, імунітет, лабораторна
діагностика та контроль: 19-е видання:
у 2 томах. Том 1



Медична мікробіологія.
Посібник з мікробних інфекцій:
патогенез, імунітет, лабораторна
діагностика та контроль: 19-е видання:
у 2 томах. Том 2



Медична фізіологія за
Гайтоном і Голлом:
14-е видання: у 2
томах. Том 1



Медична фізіологія за
Гайтоном і Голлом:
14-е видання: у 2
томах. Том 2

Перейти до категорії
Анатомія. Фізіологія. Гістологія

ridmi
ТВІЙ УЛЮБЛЕНИЙ КНИЖКОВИЙ

КУПИТИ