

Атлас анатомії людини: 7-е видання

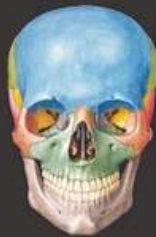«Атлас анатомії людини» Френка Г. Неттера належить до найвідоміших зібрань ілюстрацій анатомії людини в галузях медицини й охорони здоров'я. У ньому ви знайдете визнані світом винятково чіткі зображення людського тіла з урахуванням клінічної перспективи. Крім знаменитого матеріалу Неттера видання містить майже 100 кольорових ілюстрацій Карлоса А.Г. Мачадо, одного з провідних сучасних медичних ілюстраторів. Авторству Мачадо належать зображення «Атласу» в анатомічних проекціях, які набули клінічної значущості протягом останніх років і стали можливими завдяки поліпшеним методам анатомування та сучасної візуалізації. Видання також містить понад 50 ретельно відібраних рентгенівських зображень, що допомагають зіставити ідеалізовані анатомічні ілюстрації з живою анатомією, якою її бачать у щоденній практиці.

До 7-го видання на основі запитів від студентів і лікарів внесено низку оновлень, а саме:

- ▣ Новий розділ огляду систем із зображеннями у повний зріст: пластична анатомія, нервова, лімфатична і кровоносна системи.
- ▣ Понад 25 нових ілюстрацій Карлоса Мачадо, зокрема клінічно важливих ділянок: фасціальних шийних стовпів, глибоких вен ноги, сумок кульшових суглобів, судинної системи передміхурової залози, а також важкодоступних ділянок, наприклад підскроневої ямки.
- ▣ Нові клінічні таблиці наприкінці кожного розділу, в яких викладено інформацію про окремі ділянки тіла, зокрема клінічно значущі структури. Ці таблиці містять короткі огляди особливостей систем тіла і вказують, де розміщені ілюстрації основних структур.
- ▣ Понад 50 нових рентгенівських зображень: деякі викладено в абсолютно новій проекції, інші — з використанням нових засобів візуалізації. Ці зображення допоможуть читачам зрозуміти основні елементи макроскопічної анатомії.
- ▣ Оновлена термінологія відповідно до міжнародного анатомічного стандарту Terminologia Anatomica із загальноновживаними клінічними епонімами.

Атлас призначений для студентів, лікарів-інтернів, викладачів медичних закладів вищої освіти, науковців, практичних лікарів з усіх галузей медицини.

www.medpublish.com.ua



FRANK H. NETTER, MD

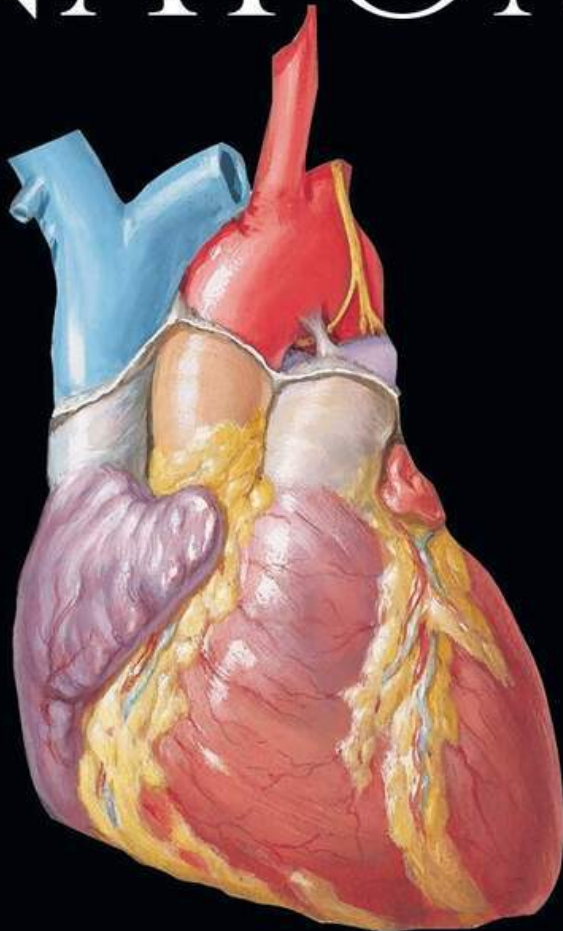
ATLAS OF HUMAN ANATOMY
АТЛАС АНАТОМІЇ ЛЮДИНИ

ФРЕНК Г. НЕТТЕР, доктор медицини

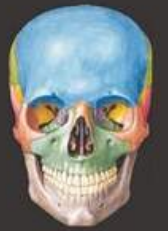www.medpublish.com.ua

FRANK H. NETTER, MD

ATLAS OF HUMAN ANATOMY



ELSEVIER



NETTER

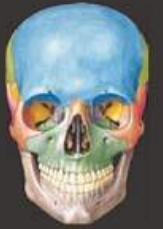7

SEVENTH
EDITION

Матеріал захищений авторським правом

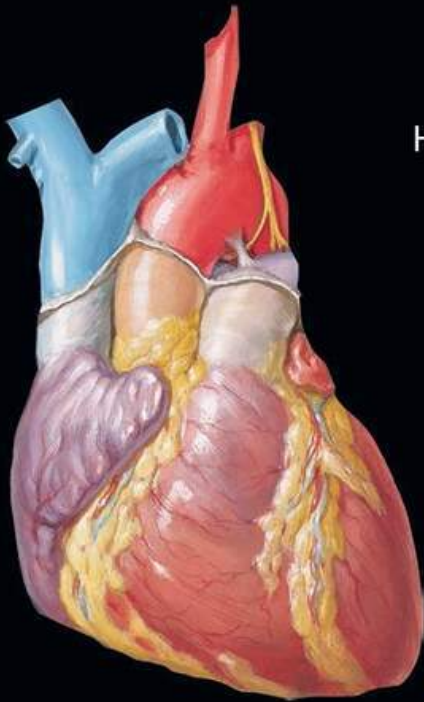
ФРЕНК Г. НЕТТЕР, доктор медицини

АТЛАС АНАТОМІЇ ЛЮДИНИ



НЕТТЕР

7



НАУКОВІ РЕДАКТОРИ ПЕРЕКЛАДУ:

Леся МАТЕШУК-ВАЦЕБА
доктор медичних наук, професор

Ілля ГЕРАСИМЮК
доктор медичних наук, професор

Віктор КРИВЕЦЬКИЙ
доктор медичних наук, професор

Оксана ПОПАДИНЕЦЬ
доктор медичних наук, професор

КИЇВ
ВСВ «МЕДИЦИНА»
2020

ДВОМОВНЕ ВИДАННЯ

ПЕРЕКЛАД
СЬОМОГО
АНГЛІЙСЬКОГО
ВИДАННЯ

УДК 611(084.4)
ББК 28.706я73
Н57

All rights reserved. No part of this publication may be reproduced or transmitted in any form or by any means, electronic or mechanical, including photocopying, recording, or any information storage and retrieval system, without permission in writing from the publisher.

The book *Atlas of Human Anatomy* and the individual contributions contained in it are protected under copyright by the Publisher.

This edition of *Atlas of Human Anatomy, 7th edition* by Frank H. Netter is published by arrangement with Elsevier Inc.

The translation has been undertaken by **ALL-UKRAINIAN SPECIALIZED MEDICINE PUBLISHING LTD.** at its sole responsibility. Practitioners and researchers must always rely on their own experience and knowledge in evaluating and using any information, methods, compounds or experiments described herein. Because of rapid advances in the medical sciences, in particular, independent verification of diagnoses and drug dosages should be made. To the fullest extent of the law, no responsibility is assumed by Elsevier, authors, editors or contributors in relation to the translation or for any injury and/or damage to persons or property as a matter of products liability, negligence or otherwise, or from any use or operation of any methods, products, instructions, or ideas contained in the material herein.

This edition is for distribution and sale in Ukraine only.

Усі права захищені. Жодна частина цього видання не може відтворюватися чи передаватися в будь-якій формі або будь-якими засобами, електронними чи механічними, включно з фотокопіюванням, записуванням або будь-якою іншою системою зберігання та відтворення інформації без письмового дозволу правовласника.

Книга «Атлас анатомії людини» та окремі напрацювання, що містяться в ній, захищені авторським правом.

Це видання Френка Г. Неттера *Atlas of Human Anatomy, 7th edition* опубліковано за угодою з компанією Elsevier Inc.

За здійснений переклад відповідає тільки ТОВ «Всеукраїнське спеціалізоване видавництво «Медицина». Лікарі-практики й дослідники завжди мають спиратися на власний досвід і знання під час оцінювання та використання будь-якої інформації, методів, лікарських засобів або експериментів, описаних у цьому виданні. Зокрема, з огляду на швидкий розвиток медичної науки, слід проводити незалежну перевірку діагнозів і дозування лікарських засобів. Згідно із законодавством, Elsevier, автори, співавтори, редактори не відповідають за виконання перекладу або за будь-які тілесні ушкодження та/або шкоду, заподіяну людям чи майну, в межах відповідальності за якість продукції, недбалість тощо або через використання чи застосування будь-яких методів, продукції, інструкцій або ідей, що містяться в цьому виданні.

Це видання для поширення і продажу лише на території України.

У підготовці перекладу з англійської взяли участь:

О.П. Антонюк, канд. мед. наук, доц.; А.М. Бекесевич, канд. мед. наук, доц.; О.Я. Галицька-Хархаліс, канд. мед. наук, доц.; А.В. Гантімуров, канд. мед. наук, доц.; М.І. Грищук, канд. мед. наук, доц.; Т.Л. Котик, канд. мед. наук, доц.; І.В. Кривецький, асист.; У.Є. Підвальна, канд. мед. наук, доц.; О.-М.В. Попелюк, канд. мед. наук, доц.; О.О. Содомора, асист.

Неттер, Френк Г.

Н57 Atlas of Human Anatomy = Атлас анатомії людини : переклад 7-го англ. вид. : двомовне вид. / Френк Г. Неттер ; наук. ред. перекладу Л.Р. Матешук-Вацеба, І.Є. Герасимюк, В.В. Кривецький, О.Г. Попадинець. – К. : ВСВ «Медицина», 2020. – 736 с.
ISBN 978-617-505-769-8 (укр.)
ISBN 978-0-323-39322-5 (англ.)

«Атлас анатомії людини» Френка Г. Неттера належить до найвідоміших зібрань ілюстрацій анатомії людини в галузях медицини й охорони здоров'я. Крім знаменитого доробку Неттера 7-е видання містить майже 100 кольорових ілюстрацій Карлоса А.Г. Мачадо, одного з провідних сучасних медичних ілюстраторів. Авторству Мачадо належать зображення «Атласу» в анатомічних проєкціях, які набули клінічної значущості протягом останніх років і стали можливими завдяки поліпшеним методам анатомування та сучасної візуалізації. Видання також містить понад 50 ретельно відібраних рентгенівських зображень, що допомагають зіставити ідеалізовані анатомічні ілюстрації з живою анатомією, якою її бачать у щоденній практиці.

В ілюстрації й таблиці внесено багато змін. Зокрема деякі ілюстрації викладено в абсолютно новій проєкції, інші – з використанням нових засобів візуалізації. Ці зображення допоможуть читачам зрозуміти основні елементи макроскопічної анатомії.

Для студентів, лікарів-інтернів, викладачів медичних закладів вищої освіти, науковців, практичних лікарів з усіх галузей медицини.

УДК 611(084.4)
ББК 28.706я73

ISBN 978-617-505-769-8 (укр.)
ISBN 978-0-323-39322-5 (англ.)

© 2019 by Elsevier Inc. All rights reserved.
© ВСВ «Медицина», оформлення і переклад українською, 2020

CONSULTING EDITORS

Carlos A. G. Machado, MD
Chief Contributing Medical Illustrator

John T. Hansen, PhD
Lead Editor
Professor of Neuroscience
Former Chair of Neurobiology and Anatomy and Associate
Dean for Admissions
University of Rochester Medical Center
Rochester, New York

Brion Benninger, MD, MSc
Professor of Medical Innovation, Technology, & Research;
Professor of Clinical Anatomy
Executive Director, Chair, Medical Anatomy Center
Department of Medical Anatomical Sciences
Faculty College of Dentistry
Western University of Health Sciences
Lebanon Oregon;
Faculty, Sports Medicine Fellows, Orthopaedic and
General Surgery Residencies
Samaritan Health Services, Corvallis, Oregon;
Faculty, Surgery, Orthopedics & Rehabilitation, and Oral
Maxillofacial Surgery
Oregon Health & Science University
Portland, Oregon

Jennifer Brueckner-Collins, PhD
Professor and Vice Chair of Educational Programs
Department of Anatomical Sciences and Neurobiology
University of Louisville School of Medicine
Louisville, Kentucky

Todd M. Hoagland, PhD
Professor
Department of Cell Biology, Neurobiology, and Anatomy
Medical College of Wisconsin
Milwaukee, Wisconsin

РЕДАКТОРИ-КОНСУЛЬТАНТИ

Карлос А.Г. Мачадо, доктор медицини
Головний медичний ілюстратор

Джон Т. Гансен, доктор філософії
Головний редактор
Професор неврології
Колишній професор нейробіології й анатомії
та заступник декана з питань приймальної комісії
Медичний центр Рочестерського університету
Рочестер, Нью-Йорк

**Брайон Беннінґер, доктор медицини,
магістр**
Професор медичних інновацій, технологій і досліджень;
професор клінічної анатомії
Виконавчий директор і керівник Центру медичної анатомії
Відділення медичних анатомічних наук
Факультет стоматологічного коледжу
Західний університет охорони здоров'я
Лебанон, Орегон;
Факультет клінічної ординатури зі спортивної медицини та
інтернатури з ортопедичної і загальної хірургії
Служба охорони здоров'я «Семерітен Хелс Сервісиз»
(Samaritan Health Services), Корвалліс, Орегон;
Факультет хірургії, ортопедії, реабілітації та щелепно-
лицевої хірургії
Орегонський університет здоров'я та науки
Портленд, Орегон

**Дженніфер Брюкнер-Коллінз,
доктор філософії**
Професор і заступник керівника навчальних програм
Відділення анатомічних наук і нейробіології
Медична школа Луїсвільського університету
Луїсвіль, Кентуккі

Тодд М. Гоґланд, доктор філософії
Професор
Відділення цитології, нейробіології та анатомії
Вісконсинський медичний коледж
Мілуокі, Вісконсин

R. Shane Tubbs, MS, PA-C, PhD

Chief Scientific Officer, and Vice President
Seattle Science Foundation
Seattle, Washington;
Professor of Anatomy
Department of Anatomical Sciences
St. George's University
Grenada, West Indies;
Centre of Anatomy and Human Identification
Dundee University
United Kingdom

**Р. Шейн Таббс, магістр, помічник лікаря,
доктор філософії**

Головний науковий співробітник і віце-президент
Науковий фонд Сіетла
Сіетл, Вашингтон;
Професор анатомії
Відділення анатомічних наук
Університет Св. Георгія
Гренада, Вест-Індія;
Центр анатомії та ідентифікації людини
Університет Данді
Велика Британія

EDITORS
OF PREVIOUS EDITIONS

First Edition

Sharon Colacino, PhD

Second Edition

Arthur F. Dalley II, PhD

Third Edition

John T. Hansen, PhD

Fourth Edition

John T. Hansen, PhD
Jennifer K. Brueckner, PhD
Stephen W. Carmichael, PhD, DSc
Thomas R. Gest, PhD
Noelle A. Granger, PhD
Anil H. Waljii, MD, PhD

Fifth Edition

John T. Hansen, PhD
Brion Benninger, MD, MS
Jennifer K. Brueckner, PhD
Stephen W. Carmichael, PhD, DSc
Noelle A. Granger, PhD
R. Shane Tubbs, MS, PA-C, PhD

Sixth Edition

John T. Hansen, PhD
Brion Benninger, MD, MS
Jennifer Brueckner-Collins, PhD
Todd M. Hoagland, PhD
R. Shane Tubbs, MS, PA-C, PhD

РЕДАКТОРИ
ПОПЕРЕДНІХ ВИДАНЬ

1-е видання

Шерон Колачіно, доктор філософії

2-е видання

Артур Ф. Даллі II, доктор філософії

3-є видання

Джон Т. Гансен, доктор філософії

4-е видання

Джон Т. Гансен, доктор філософії
Дженніфер К. Брюкнер, доктор філософії
Стівен В. Кармайкл, доктор філософії, доктор наук
Томас Р. Гест, доктор філософії
Ноель А. Грейнджер, доктор філософії
Аніл Г. Вальджі, доктор медицини, доктор філософії

5-е видання

Джон Т. Гансен, доктор філософії
Брайон Беннінгер, доктор медицини, магістр
Дженніфер К. Брюкнер, доктор філософії
Стівен В. Кармайкл, доктор філософії, доктор наук
Ноель А. Грейнджер, доктор філософії
Р. Шейн Таббс, магістр, помічник лікаря, доктор філософії

6-е видання

Джон Т. Гансен, доктор філософії
Брайон Беннінгер, доктор медицини, магістр
Дженніфер Брюкнер-Коллінз, доктор філософії
Тодд М. Гоґланд, доктор філософії
Р. Шейн Таббс, магістр, помічник лікаря, доктор філософії

INTERNATIONAL ADVISORY BOARD

Hassan Amiralli, MBBS, MS (Surg)

Professor and Chair
Department of Anatomy
American University of Antigua College of Medicine
Antigua, West Indies

Nihal Apaydin, MD, PhD

Professor, Department of Anatomy
Faculty of Medicine
Vice Director, Brain Research Center
Ankara University
Ankara, Turkey

Keith E. Baynes, MD

Section Chief, MSK and General Radiology
Associate Professor of Radiology
Medical College of Wisconsin
Milwaukee, Wisconsin

Francisco J. Caycedo, MD

Specialist in Foot and Ankle Surgery
Sports Medicine and Musculoskeletal Ultrasound
OrthoSports Associates–St. Vincent's Birmingham
Birmingham, Alabama

William E. Cullinan, PhD

Professor, Department of Biomedical Sciences
Director, Integrative Neuroscience Research Center
Dean, College of Health Sciences
Marquette University
Milwaukee, Wisconsin

Joe Iwanaga, DDS, PhD

Assistant Professor
Division of Gross and Clinical Anatomy
Department of Anatomy
Kurume University School of Medicine
Kurume, Japan

Christopher R. Kelly, MD

Clinical Fellow
Division of Cardiology
Columbia University Medical Center
New York, New York

МІЖНАРОДНА КОНСУЛЬТАТИВНА РАДА

**Гассан Аміраллі, бакалавр медицини, бакалавр хірургії,
магістр хірургії**

Професор і завідувач
Відділення анатомії
Медичний коледж Американського університету
Антигуа
Антигуа, Вест-Індія

Нігал Апайдин, доктор медицини, доктор філософії

Професор, відділення анатомії
Медичний факультет
Заступник директора Центру досліджень мозку
Університет Анкари
Анкара, Туреччина

Кіт Е. Бейнс, доктор медицини

Керівник підрозділу скелетно-м'язової та загальної
радіології
Ад'юнкт-професор радіології
Вісконсинський медичний коледж
Мілуокі, Вісконсин

Франциско Дж. Кайседо, доктор медицини

Спеціаліст із хірургії стопи та заплесна
Спортивна медицина й ультразвукове дослідження
опорно-рухового апарату
«ОртоСпортс Ессошіейтс» (OrthoSports Associates) –
Бірінгемська лікарня Св. Вінсента
Бірінгем, Алабама

Вільям Е. Каллінан, доктор філософії

Професор відділення біології та медицини
Директор Центру інтегративних нейробиологічних
досліджень
Декан коледжу охорони здоров'я
Університет Маркетта
Мілуокі, Вісконсин

Джо Іванага, стоматолог-хірург, доктор філософії

Ад'юнкт-професор
Підрозділ макроскопічної та клінічної анатомії
Відділення анатомії
Медична школа Університету Куруме
Куруме, Японія

Крістофер Р. Келлі, доктор медицини

Клінічний ординатор
Відділення кардіології
Медичний центр Колумбійського університету
Нью-Йорк, Нью-Йорк

Robert Louis, MD

Director, Skull Base and Pituitary Tumor Program
Minimally Invasive Brain and Spine Surgery
Hoag Neurosciences Institute
Newport Beach, California

Virginia T. Lyons, PhD

Associate Professor of Medical Education
Associate Dean of Preclinical Year 1
Geisel School of Medicine at Dartmouth
Hanover, New Hampshire

Thazhumpal Chacko Mathew, PhD

Professor and Vice Dean for Research, Training, and
Consultation
Faculty of Allied Health Sciences
Health Sciences Centre
Kuwait University
Kuwait City, Kuwait

Paul E. Neumann, MD

Professor, Department of Anatomy and Neurobiology
Faculty of Medicine
Dalhousie University
Halifax, Nova Scotia, Canada

Eduardo Cotecchia Ribeiro, PhD

Associate Professor of Descriptive and Topographic Anatomy
Department of Morphology and Genetics
School of Medicine
Federal University of São Paulo
São Paulo, Brazil

Danielle F. Royer, PhD

Associate Professor
Cell and Developmental Biology
University of Colorado, Anschutz Medical Campus
Aurora, Colorado

Jonathan Spratt, MB, BChir

Clinical Director of Radiology
Sunderland City Hospitals
Sunderland, United Kingdom
Former Examiner in Anatomy
Royal College of Radiologists
and Royal College of Surgeons of England
Visiting Professor of Anatomy
St. George's University
Grenada, West Indies

Susan Standring, MBE, PhD, DSc

Professor Emeritus of Anatomy
Department of Anatomy
King's College London
London, United Kingdom

Роберт Льюїс, доктор медицини

Директор Програми пухлин основи черепа й гіпофіза
Малоінвазивна хірургія головного мозку і хребта
Інститут неврології Гоуга
Ньюпорт-Біч, Каліфорнія

Вірджинія Т. Лайонс, доктор філософії

Ад'юнкт-професор медичної освіти
Заступник декана з доклінічної освіти (I рік)
Медична школа ім. Гейзелів у Дартмуті
ГанOVER, Нью-Гемпшир

Тажумпал Чако Метью, доктор філософії

Професор і заступник декана з дослідницької,
навчальної та консультаційної роботи
Факультет суміжних медичних наук
Науковий центр здоров'я
Кувейтський університет
Ель-Кувейт, Кувейт

Пол Е. Нойманн, доктор медицини

Професор відділення анатомії та нейробіології
Медичний факультет
Університет Далхаузі
Галіфакс, Нова Шотландія, Канада

Едуардо Котеччіа Рібейру, доктор філософії

Ад'юнкт-професор описової і топографічної анатомії
Відділення морфології та генетики
Медична школа
Федеральний університет Сан-Паулу
Сан-Паулу, Бразилія

Даніель Ф. Роєр, доктор філософії

Ад'юнкт-професор
Біологія клітини і розвитку
Колорадський університет, медичний кампус «Аншутц»
(Anschutz)
Орора, Колорадо

Джонатан Спратт, бакалавр медичних наук, бакалавр хірургії

Директор із клінічних питань відділення радіології
Міська лікарня Сандерленда
Сандерленд, Велика Британія
Колишній екзаменатор з анатомії
Королівський коледж рентгенологів і Королівський
коледж хірургів Англії
Запрошений професор анатомії
Університет Св. Георгія
Гренада, Вест-Індія

**Сьюзен Стандрінг, кавалер Ордена Британської імперії,
доктор філософії, доктор наук**

Почесний професор анатомії
Відділення анатомії
Королівський коледж Лондона
Лондон, Велика Британія

Mark E. Sturgill, DO

Pediatric and Neuroradiologist
Radiology Partners
Hopkinsville, Kentucky

William J. Swartz, PhD

Professor of Cell Biology and Anatomy
Louisiana State University Health Sciences Center
New Orleans, Louisiana

Kimberly Topp, PT, PhD

Professor and Chair
Department of Physical Therapy and Rehabilitation Science
Department of Anatomy
University of California, San Francisco
San Francisco, California

Ivan Varga, PhD

Professor of Anatomy, Histology, and Embryology
Faculty of Medicine
Comenius University
Bratislava, Slovak Republic

Peter J. Ward, PhD

Associate Professor of Anatomy
West Virginia School of Osteopathic Medicine
Lewisburg, West Virginia

Robert J. Ward, MD

Chief, Musculoskeletal Imaging and Intervention
Director, Bone Densitometry
Department of Radiology
Tufts Medical Center
Director, Undergraduate Radiology Education
Assistant Professor of Radiology and Orthopedics
Tufts University School of Medicine
Boston, Massachusetts

Kristy A. Weir, PhD

School of Biomedical Sciences
The University of Queensland
St Lucia, Queensland, Australia

Марк Е. Стерджил, лікар-остеопат

Педіатрія та нейрорадіологія
«Радіолоджі Партнерз» (Radiology Partners)
Гопкінсвіль, Кентуккі

Вільям Дж. Шварц, доктор філософії

Професор клітинної біології та анатомії
Науковий центр здоров'я Університету штату Луїзіана
Новий Орлеан, Луїзіана

Кімберлі Топп, фізіотерапевт, доктор філософії

Професор і завідувач
Відділення фізичної терапії та реабілітології
Відділення анатомії
Каліфорнійський університет, Сан-Франциско
Сан-Франциско, Каліфорнія

Іван Варґа, доктор філософії

Професор анатомії, гістології та ембріології
Медичний факультет
Університет ім. Коменського
Братислава, Словаччина

Пітер Дж. Ворд, доктор філософії

Ад'юнкт-професор анатомії
Школа остеопатичної медицини Західної Вірджинії
Льюїсбург, Західна Вірджинія

Роберт Дж. Ворд, доктор медицини

Керівник відділення томографії та лікування кістково-м'язової системи
Директор відділення остеоденситометрії
Відділення рентгенології
Медичний центр Тафтса
Директор програми з підготовки бакалаврів рентгенології
Ад'юнкт-професор рентгенології та ортопедії
Медична школа Університету Тафтса
Бостон, Массачусетс

Крісті А. Вейр, доктор філософії

Школа медико-біологічних наук
Квінслендський університет
Сент-Люсія, Квінсленд, Австралія

NEW TO THIS EDITION

With your copy of the Frank H. Netter, MD, *Atlas of Human Anatomy*, you own a collection of some of the most well-known depictions of human anatomy in medicine and healthcare. In addition to the famous work of Dr. Netter, with your copy of this 7th edition, you also have access to nearly 100 painted pieces by Carlos A. G. Machado, MD, one of the foremost medical illustrators working today. Dr. Machado's contributions to the *Atlas* highlight important views of anatomy that have become more clinically relevant in recent years – anatomic views that have resulted from improved dissection techniques and modern imaging. In addition, you have access to more than 50 carefully selected radiologic images that help bridge the idealized illustrated anatomy with living anatomy viewed in the clinic.

While numerous updates have been made to the illustrated plates and tables to make them easier to learn from, the most significant changes to this edition include:

Introductory Section

To fulfill the requests from many students and fans of Netter's *Atlas*, we have added a new opening section containing several overview plates. These plates provide the very first head-to-toe views in the *Atlas of Human Anatomy*!

Clinical Tables

The *Atlas of Human Anatomy* is the only anatomy atlas illustrated by physicians. Dr. Netter was a surgeon and Dr. Machado is a cardiologist. The views of anatomy in this atlas have always reflected a clinical perspective. In line with this clinical focus, and in congruence with integrated curricula in health and medicine, tables at the end of each regional section highlight the most commonly injured structures, as well as other structures with high clinical significance and commonly covered in anatomy courses. The tables provide students with quick summaries, organized by body system, and note where to best view these key structures in the illustrated plates.

New Art Plates by Dr. Machado

For this edition alone, over 25 new illustrations have been painted by Dr. Machado. Suggestions for new plates of additional anatomic views and concepts are submitted by students, faculty, anatomists, physicians, and others. Sometimes suggestions are solicited at major anatomy conferences with a "What Should Carlos Paint Next?" idea box. Decisions around which new plates are prioritized and given space in a new edition come from discussions among consulting editors. The new plates for this edition are largely those that portray structures with clinical significance (Fascial Columns of the Neck, Deep Veins of the Leg, Hip Bursae, and Vasculature of the Prostate) or those that are difficult to visualize (Infratemporal Fossa) – and, of course, the new additions created for the introductory section.

НОВЕ В ЦЬОМУ ВИДАННІ

«Атлас анатомії людини» Френка Г. Неттера належить до найвідоміших зібрань ілюстрацій анатомії людини в галузях медицини й охорони здоров'я. Крім знаменитого доробку Неттера 7-е видання містить майже 100 кольорових ілюстрацій одного з провідних сучасних медичних ілюстраторів – Карлоса А.Г. Мачадо. Авторству Мачадо належать зображення «Атласу» в анатомічних проекціях, які набули клінічної значущості протягом останніх років і стали можливими завдяки поліпшеним методам анатомування та сучасної візуалізації. Видання також містить понад 50 ретельно відібраних рентгенівських зображень, які допомагають зіставити ідеалізовані анатомічні ілюстрації з живими зображеннями, що використовуються в клінічній практиці.

В ілюстрації і таблиці внесено багато змін для зручнішого використання під час навчання. Найпосутніші оновлення висвітлено нижче.

Вступний розділ

На запит багатьох студентів і пошанувачів «Атласу» Неттера ми додали новий вступний розділ із кількома оглядовими ілюстраціями. На них вперше в «Атласі анатомії людини» зображено проекції усього тіла!

Таблиці з клінічними даними

«Атлас анатомії людини» – єдиний атлас анатомії, проілюстрований лікарями. Френк Неттер був хірургом, а Карлос Мачадо – кардіолог. Анатомічні зображення в атласі завжди подаються з урахуванням клінічної перспективи. Відповідно до інтегрованих навчальних програм у галузях охорони здоров'я та медицини й зорієнтування на клінічну практику таблиці наприкінці кожного розділу висвітлюють структури, які найчастіше зазнають ушкоджень, а також структури високої клінічної значущості, які зазвичай вивчаються в курсі анатомії. Таблиці впорядковані відповідно до систем тіла; вони містять короткий огляд розділів й інформацію про розташування ілюстрацій ключових структур.

Нові ілюстрації Карлоса Мачадо

Тільки для цього видання Карлос Мачадо намалював понад 25 нових зображень. Нові ілюстрації з додатковими проекціями готувалися за пропозиціями студентів, викладачів, анатомів, лікарів та ін. Пропозиції також збирали на великих конференціях з анатомії: учасники могли вкинути записки зі своїми ідеями у спеціальні коробки. Рішення щодо того, які ідеї варто втілити й додати в атлас, обговорювали й ухвалювали редактори-консультанти. З нових ілюстрацій у це видання переважно потрапили зображення клінічно значущих структур (фасціальні шийні стовпи, глибокі вени ноги, сумки кульшових суглобів і судинна система передміхурової залози) та важкодоступних ділянок (підскронева ямка), а також нові зображення, створені для вступного розділу.

Terminology Updates

The *Atlas of Human Anatomy* uses terminology accepted (in Göttingen, Germany, on September 24, 2016) by the Federative International Programme on Anatomical Terminologies and published as updates to the 1998 *Terminologia Anatomica*. Numerous updates to terminology have been made, so in select cases, former terminology has been included within parentheses to assist with the transition.

New Radiologic Images

Over 50 radiologic images – some completely new views and others replacing existing views using newer imaging tools – are included in this edition. Images have been selected based on their utility to students studying gross anatomy.

Your *Atlas of Human Anatomy* content has been updated, created, and overseen by a team of dedicated and passionate consulting editors, with the help of a stellar international advisory board, and guided by the feedback of many students, educators, anatomists, and clinicians that love Netter's *Atlas*.


Оновлення термінології

В «Атласі анатомії людини» використовується термінологія, ухвалена Федеративною міжнародною програмою з анатомічної термінології (Геттінген, Німеччина, 24 вересня 2016 року) та опублікована як оновлення до *Terminologia Anatomica* 1998 року. До термінології було внесено численні зміни, тому подекуди для зручності в дужках наведено попередні варіанти термінів.

Нові рентгенівські зображення

Видання містить понад 50 рентгенівських зображень: частина – в абсолютно нових проекціях, а решта отримані за допомогою нових інструментів візуалізації. Було відібрано зображення, корисні для студентів, які вивчають макроскопічну анатомію.

Зміст «Атласу анатомії людини» розробили, оновили й переглянули професійні редактори-консультанти спільно з міжнародною консультативною радою, до якої входять провідні фахівці. Було враховано відгуки багатьох студентів, викладачів, анатомів і лікарів, які користуються «Атласом» Неттера.



To my dear wife, Vera

PREFACE TO THE FIRST EDITION

I have often said that my career as a medical artist for almost 50 years has been a sort of “command performance” in the sense that it has grown in response to the desires and requests of the medical profession. Over these many years, I have produced almost 4,000 illustrations, mostly for *The CIBA* (now *Netter*) *Collection of Medical Illustrations* but also for *Clinical Symposia*. These pictures have been concerned with the varied subdivisions of medical knowledge such as gross anatomy, histology, embryology, physiology, pathology, diagnostic modalities, surgical and therapeutic techniques, and clinical manifestations of a multitude of diseases. As the years went by, however, there were more and more requests from physicians and students for me to produce an atlas purely of gross anatomy. Thus, this atlas has come about, not through any inspiration on my part but rather, like most of my previous works, as a fulfillment of the desires of the medical profession.

It involved going back over all the illustrations I had made over so many years, selecting those pertinent to gross anatomy, classifying them and organizing them by system and region, adapting them to page size and space, and arranging them in logical sequence. Anatomy of course does not change, but our understanding of anatomy and its clinical significance does change, as do anatomical terminology and nomenclature. This therefore required much updating of many of the older pictures and even revision of a number of them in order to make them more pertinent to today's ever-expanding scope of medical and surgical practice. In addition, I found that there were gaps in the portrayal of medical knowledge as pictorialized in the illustrations I had previously done, and this necessitated my making a number of new pictures that are included in this volume.

In creating an atlas such as this, it is important to achieve a happy medium between complexity and simplification. If the pictures are too complex, they may be difficult and confusing to read; if oversimplified, they may not be adequately definitive or may even be misleading. I have therefore striven for a middle course of realism without the clutter of confusing minutiae. I hope that the students and members of the medical and allied professions will find the illustrations readily understandable, yet instructive and useful.

At one point, the publisher and I thought it might be nice to include a foreword by a truly outstanding and renowned anatomist, but there are so many in that category that we could not make a choice. We did think of men like Vesalius, Leonardo da Vinci, William Hunter, and Henry Gray, who of course are unfortunately unavailable, but I do wonder what their comments might have been about this atlas.

Frank H. Netter, MD
(1906–1991)

Моїй любій дружині Вірі

ПЕРЕДМОВА ДО ПЕРШОГО ВИДАННЯ

Я неодноразово згадував, що моя кар'єра медичного ілюстратора протягом майже 50 років була своєрідним «виконанням наказів» у тому сенсі, що я став художником у відповідь на бажання та прохання медиків. За ці роки я підготував майже 4000 зображень, переважно для «Колекції медичних ілюстрацій CIBA» (тепер це «Колекція медичних ілюстрацій Неттера»), а також для *клінічних симпозіумів*. Зображення стосувалися різних підрозділів медичної науки, як-от: макроскопічна анатомія, гістологія, ембріологія, фізіологія, патологія, методи діагностики, хірургічні й терапевтичні методи лікування, а також клінічні прояви різних захворювань. Однак минали роки, і дедалі більше лікарів та студентів просили мене підготувати атлас винятково з макроскопічної анатомії. Отже, цей атлас з'явився не тому, що на мене зійшло натхнення, а радше знову-таки як виконання побажань медиків.

Працюючи над атласом, я переглянув усі зроблені за довгі роки ілюстрації, відібрав ті, що стосувалися макроскопічної анатомії, класифікував їх, організував за системами й ділянками тіла, адаптував до розміру сторінки та впорядкував у логічній послідовності. Анатомія, звичайно, не змінюється, однак змінюється наше розуміння анатомії та її клінічної значущості, а також анатомічна термінологія та номенклатура. Через це виникла потреба суттєво оновити велику кількість старих зображень і навіть переробити деякі з них відповідно до сучасної медичної та хірургічної практики, що постійно розширюється.

Крім того, я виявив певні прогалини у відображенні медичних знань на зроблених раніше ілюстраціях. Це спонукало мене створити для атласу низку нових ілюстрацій.

Створюючи подібний атлас, важливо знайти баланс між складністю та спрощенням. Якщо зображення надто складні, користувачам може бути важко їх зрозуміти; дуже спрощені ілюстрації можуть бути недостатньо чіткими або навіть вводити в оману. Тому я вирішив триматися золотой середини й вибрав реалізм без зайвих деталей. Я сподіваюся, що ілюстрації будуть зрозумілими, інформативними й корисними для студентів, медиків і представників суміжних професій.

Свого часу ми з видавцем думали про те, що було б непогано додати передмову якогось визначного й відомого анатома, але в цій категорії фахівців так багато, що ми не змогли зробити вибір. На думку спадали Везалій, Леонардо да Вінчі, Вільям Гантер і Генрі Грей, які, на жаль, недосяжні, але мені справді цікаво, що б вони сказали про цей атлас.

Френк Г. Неттер
(1906–1991)

FRANK H. NETTER, MD

Frank H. Netter was born in New York City in 1906. He studied art at the Art Students League and the National Academy of Design before entering medical school at New York University, where he received his Doctor of Medicine degree in 1931. During his student years, Dr. Netter's notebook sketches attracted the attention of the medical faculty and other physicians, allowing him to augment his income by illustrating articles and textbooks. He continued illustrating as a sideline after establishing a surgical practice in 1933, but he ultimately opted to give up his practice in favor of a full-time commitment to art. After service in the United States Army during World War II, Dr. Netter began his long collaboration with the CIBA Pharmaceutical Company (now Novartis Pharmaceuticals). This 45-year partnership resulted in the production of the extraordinary collection of medical art so familiar to physicians and other medical professionals worldwide.

Icon Learning Systems acquired the Netter Collection in July 2000 and continued to update Dr. Netter's original paintings and to add newly commissioned paintings by artists trained in the style of Dr. Netter. In 2005, Elsevier Inc. purchased the Netter Collection and all publications from Icon Learning Systems. There are now over 50 publications featuring the art of Dr. Netter available through Elsevier Inc.

Dr. Netter's works are among the finest examples of the use of illustration in the teaching of medical concepts. The 13-book *Netter Collection of Medical Illustrations*, which includes the greater part of the more than 20,000 paintings created by Dr. Netter, became and remains one of the most famous medical works ever published. *The Netter Atlas of Human Anatomy*, first published in 1989, presents the anatomic paintings from the Netter Collection. Now translated into 16 languages, it is the anatomy atlas of choice among medical and health professions students the world over.

The Netter illustrations are appreciated not only for their aesthetic qualities, but, more importantly, for their intellectual content. As Dr. Netter wrote in 1949 "clarification of a subject is the aim and goal of illustration. No matter how beautifully painted, how delicately and subtly rendered a subject may be, it is of little value as a *medical illustration* if it does not serve to make clear some medical point." Dr. Netter's planning, conception, point of view, and approach are what inform his paintings and what make them so intellectually valuable.

Frank H. Netter, MD, physician and artist, died in 1991.

ФРЕНК Г. НЕТТЕР, ДОКТОР МЕДИЦИНИ

Френк Г. Неттер народився в Нью-Йорку в 1906 р. Перш ніж вступити на медичний факультет Нью-Йоркського університету, де Неттер отримав кваліфікацію лікаря в 1931 р., він вивчав мистецтво в Лізі студентів-художників і Національній академії дизайну. У студентські роки ескізи Неттера привернули увагу викладачів медичного факультету й інших лікарів, що дало йому змогу підзаробити, ілюструючи статті та підручники. Після відкриття хірургічної практики в 1933 р. Френк Неттер продовжував додатково заробляти ілюстрацією, але зрештою вирішив повністю відмовитися від лікарської справи на користь мистецтва. Після служби в армії США під час Другої світової війни Неттер почав тривалу співпрацю з фармацевтичною компанією CIBA (тепер «Новартіс Фармасьютікалс» (Novartis Pharmaceuticals)). Завдяки такому 45-річному партнерству з'явилося дивовижне зібрання медичних ілюстрацій, добре знайомих лікарям і представникам інших медичних галузей у всьому світі.

У липні 2000 р. колекцію Неттера придбала компанія «Айкон Лернінг Системс» (Icon Learning Systems), яка поповнювала її оригінальними малюнками ілюстратора й новими, написаними на замовлення малюнками його послідовників. У 2005 р. колекцію й усі видання «Айкон Лернінг Системс» (Icon Learning Systems) викупила корпорація Elsevier Inc. Наразі через Elsevier Inc. доступні понад 50 видань, присвячених мистецтву Неттера.

Праці Неттера належать до яскравих прикладів використання ілюстрації у викладанні медичних дисциплін. «Колекція медичних ілюстрацій Неттера» з 13 томів, що охоплює більшість із понад 20 000 ілюстрацій автора, досі залишається однією з найвідоміших опублікованих медичних праць. «Атлас анатомії людини Неттера», вперше виданий у 1989 р., містить анатомічні ілюстрації з колекції Неттера. Наразі атлас перекладено 16 мовами, за ним вивчають анатомію людини студенти й медики в усьому світі.

Ілюстрації Неттера цінуються не тільки за естетичні якості, а й, що важливіше, за їхній інтелектуальний складник. У 1949 р. Неттер писав: «Мета ілюстрації – пояснення предмета. Навіть найкрасивіше зображення з детально вписаним об'єктом не має великої цінності як *медична ілюстрація*, якщо не пояснює певне медичне поняття». Планування, концепція, принципи і підхід Неттера – ось що визначає його ілюстрації та робить їх інтелектуальним надбанням.

Френк Г. Неттер, лікар і художник, помер у 1991 р.

CONTENTS

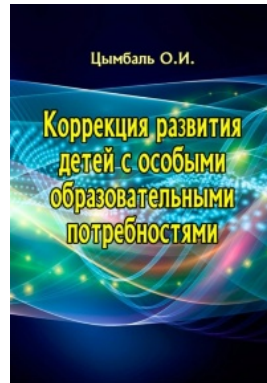
ЗМІСТ

| | | |
|---|---|-----------|
| SECTION 1 INTRODUCTION • Plates 1–7 | РОЗДІЛ 1 ВСТУП • Малюнки 1–7 | |
| Introduction • Plates 1–7 | Вступ • Малюнки 1–7 | |
| Body Planes and Terms of Relationship | Площини тіла і терміни напрямків | 1 |
| Surface Anatomy: Regions (Anterior View of Female) | Анатомія поверхні: ділянки (вигляд жінки спереду) | 2 |
| Surface Anatomy: Regions (Posterior View of Male) | Анатомія поверхні: ділянки (вигляд чоловіка ззаду) | 3 |
| Major Arteries and Pulse Points | Великі артерії та пульсові точки | 4 |
| Major Systemic Veins of the Cardiovascular System | Великі системні вени серцево-судинної системи | 5 |
| General Organization of the Nervous System | Загальна організація нервової системи | 6 |
| Overview of the Lymphatic System | Огляд лімфатичної системи | 7 |
| SECTION 2 HEAD AND NECK • Plates 8–160 | РОЗДІЛ 2 ГОЛОВА І ШИЯ • Малюнки 8–160 | |
| Surface Anatomy • Plate 8 | Анатомія поверхні • Малюнок 8 | |
| Head and Neck: Surface Anatomy | Голова і шия: анатомія поверхні | 8 |
| Superficial Head and Neck • Plates 9–10 | Поверхня голови і шиї • Малюнки 9–10 | |
| Cutaneous Nerves of Head and Neck | Шкірні нерви голови і шиї | 9 |
| Superficial Arteries and Veins of Face and Scalp | Поверхневі артерії та вени лица і скальпа | 10 |
| Bones and Ligaments • Plates 11–30 | Кістки і зв'язки; Кістки та їх з'єднання • Малюнки 11–30 | |
| Skull: Anterior View | Череп: вигляд спереду | 11 |
| Skull: Radiographs | Череп: рентгенограми | 12 |
| Skull: Lateral View | Череп: вигляд збоку | 13 |
| Skull: Lateral Radiograph | Череп: бічна рентгенограма | 14 |
| Skull: Midsagittal Section | Череп: серединний розпил | 15 |
| Calvaria | Скелет черепа | 16 |
| Cranial Base: Inferior View | Основа черепа: вигляд знизу | 17 |
| Cranial Base: Superior View | Основа черепа: вигляд зверху | 18 |
| Foramina and Canals of Cranial Base: Inferior View | Отвори і канали основи черепа: вигляд знизу | 19 |
| Foramina and Canals of Cranial Base: Superior View | Отвори і канали основи черепа: вигляд зверху | 20 |
| Skull of Newborn | Череп новонародженого | 21 |
| Bony Framework of Head and Neck | Скелет голови і шиї | 22 |
| Pterygoid Fossae | Крилоподібна ямка | 23 |
| Mandible | Нижня щелепа | 24 |
| Temporomandibular Joint | Сконево-нижньощелепний суглоб | 25 |
| Cervical Vertebrae: Atlas and Axis | Шийні хребці: атлант і осьовий хребець | 26 |
| Cervical Vertebrae (continued) | Шийні хребці (продовження) | 27 |

Рекомендована література



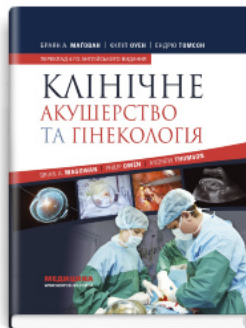Воспитание и обучение детей с нарушениями речи. Психология детей с нарушениями речи



Коррекция развития детей с особыми образовательными потребностями



Латинська мова та основи фармацевтичної термінології



Клінічне акушерство та гінекологія: 4-е видання

Перейти до категорії
Анатомія. Фізіологія. Гістологія

ridmi
ТВІЙ УЛЮБЛЕНИЙ КНИЖКОВИЙ

КУПИТИ