


150 випадків ЕКГ: 5-е видання

Електрокардіографія здається складною для розуміння та засвоєння через різноманіття варіантів норми і велику кількість порушень серцевого ритму й функціонування провідної системи серця. Саме тому ця книга стане незамінною для тих, хто хоче опанувати методіку реєстрації ЕКГ. У посібнику висвітлено основні принципи діагностики серцево-судинних захворювань і деяких позасерцевих патологічних станів. Описано найважливіші порушення серцевого ритму й провідності, ЕКГ-патерни конкретних захворювань серця і порушень водно-електролітного балансу. Подано 150 прикладів ЕКГ. До кожного з них додається стисла інформація про пацієнта, його скарги, дані анамнезу і фізикального обстеження. Посібник має дві частини. Частина 1 «ЕКГ у повсякденній практиці» містить ЕКГ, які часто спостерігаються у практичній діяльності лікарів. У частині 2 «Складні ЕКГ» наведено ЕКГ, які потребують певних навичок для їх розшифрування і рідше трапляються у клінічній практиці. Структура книги полегшує засвоєння методу ЕКГ: спочатку пропонуються електрокардіограми пацієнта з інформацією про нього, читач може уважно їх розглянути, виявити ознаки патології, сформулювати висновок і визначити тактику ведення пацієнта, а після цього перевірити свої міркування, порівнюючи їх з наведеними в посібнику.  Для студентів, лікарів-інтернів, лікарів загальної практики та сімейної медицини, терапевтів, лікарів функціональної діагностики, кардіологів, а також медичних сестер.

www.medpublish.com.ua

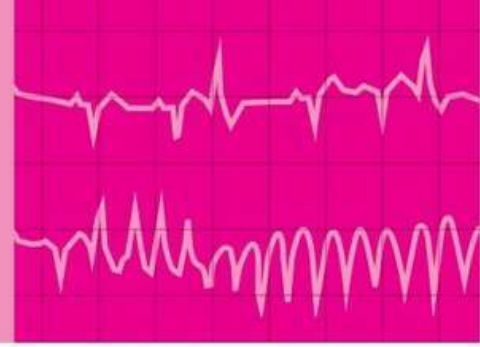150 випадків ЕКГ

ПЕРЕКЛАД 5-ГО АНГЛІЙСЬКОГО ВИДАННЯ

150 ECG Cases

5TH EDITION

ДВОМОВНЕ ВИДАННЯ:
УКРАЇНСЬКА, АНГЛІЙСЬКА



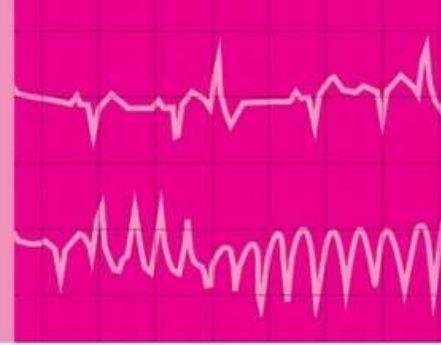
150 ECG Cases

FIFTH EDITION

JOHN HAMPTON DM MA DPhil FRCP FFPM FESC
Emeritus Professor of Cardiology, University of Nottingham, UK

DAVID ADLAM BA BM BCh DPhil FRCP FESC
Associate Professor of Acute and Interventional Cardiology
and Honorary Consultant Cardiologist, University of Leicester, UK

JOANNA HAMPTON MD MA BM BCh FRCP
Consultant Physician, Addenbrooke's Hospital, Cambridge, UK



150 випадків ЕКГ

ПЕРЕКЛАД 5-ГО АНГЛІЙСЬКОГО ВИДАННЯ

ДВОМОВНЕ ВИДАННЯ:
УКРАЇНСЬКА, АНГЛІЙСЬКА

НАУКОВИЙ РЕДАКТОР ПЕРЕКЛАДУ:

Нестор Середюк

доктор медичних наук, професор
Івано-Франківського національного
медичного університету,
заслужений діяч науки і техніки
України, академік АНТКУ,
член А.С.Н. (Американського
товариства з гіпертонії), член ESC
(Європейського товариства
кардіологів)

ДЖОН ХЕМПТОН

доктор медицини, магістр гуманітарних наук, доктор
філософії, член Королівської колегії лікарів, співробітник
факультету фармацевтичної медицини, член Європейського
товариства кардіологів

Почесний професор кардіології, Ноттінгемський
університет, Велика Британія

ДЕВІД ЕДЛЕМ

бакалавр гуманітарних наук, бакалавр медицини, бакалавр
хірургії, доктор філософії, член Королівської колегії лікарів,
член Європейського товариства кардіологів

Ад'юнкт-професор із невідкладних станів у кардіологічній
практиці та інтервенційної кардіології, почесний
консультант із питань кардіології, Лестерський університет,
Велика Британія

ДЖОАННА ХЕМПТОН

доктор медицини, магістр гуманітарних наук, бакалавр
медицини, бакалавр хірургії, член Королівської колегії лікарів

Лікар-консультант, лікарня ім. Джона>Addenбрука
(Addenbrooke's Hospital), Кембридж, Велика Британія

Київ

ВСВ "Медицина"

2020

УДК 616.12-073.7

ББК 54.101я73

X-37

Усі права захищені.

Джон Хемптон, Девід Едлем і Джоанна Хемптон заявили про своє право бути визнаними як автори цієї роботи відповідно до Закону про авторські права, зразки та патенти 1988 року.

Жодна частина цього видання не може відтворюватися чи передаватися в будь-якій формі або будь-якими засобами, електронними чи механічними, включно з фотокопіюванням, записуванням або будь-якою іншою системою зберігання та відтворення інформації, без письмового дозволу правовласника.

Ця книга та окремі напрацювання, що містяться в ній, захищені авторським правом.

Це видання книги Джона Хемптона, Девіда Едлема і Джоанни Хемптон *150 ECG Cases, 5th Edition* опубліковано за угодою з Elsevier Limited.

Переклад і передрук англійською було здійснено ТОВ "Всеукраїнське спеціалізоване видавництво "Медицина".

Це видання для розповсюдження і продажу лише на території України.

За здійсненої переклад і передрук англійською відповідає тільки ТОВ "Всеукраїнське спеціалізоване видавництво "Медицина". Лікарі-практики й дослідники повинні завжди спиратися на власний досвід і знання під час оцінювання та використання будь-якої інформації, методів, лікарських засобів або експериментів, описаних у цьому посібнику. Зокрема, з огляду на швидкий розвиток медичної науки, слід проводити незалежну перевірку діагнозів і дозування лікарських засобів. Згідно із законодавством, Elsevier, автори, співавтори, редактори не відповідають за виконання перекладу або за будь-які тілесні ушкодження та/або шкоду, заподіяну людям чи майну, в межах відповідальності за якість продукції, недбалість тощо або через використання чи застосування будь-яких методів, продукції, інструкцій або ідей, що містяться в цьому виданні.

All rights reserved.

The right of John Hampton, David Adlam and Joanna Hampton to be identified as author(s) of this work has been asserted by them in accordance with the Copyright, Designs and Patents Act 1988.

No part of this publication may be reproduced or transmitted in any form or by any means, electronic or mechanical, including photocopying, recording, or any information storage and retrieval system, without permission in writing from the Proprietor.

This book and the individual contributions contained in it are protected under copyright by the Proprietor.

This edition of *150 ECG Cases, 5th Edition* by John Hampton, David Adlam and Joanna Hampton is published by arrangement with Elsevier Limited.

The translation and English reprint were undertaken by ALL-UKRAINIAN SPECIALIZED MEDICINE PUBLISHING LTD.

This edition is for distribution and sale in Ukraine only.

The translation and English reprint has been undertaken by ALL-UKRAINIAN SPECIALIZED MEDICINE PUBLISHING LTD. at its sole responsibility. Practitioners and researchers must always rely on their own experience and knowledge in evaluating and using any information, methods, compounds or experiments described herein. Because of rapid advances in the medical sciences, in particular, independent verification of diagnoses and drug dosages should be made. To the fullest extent of the law, no responsibility is assumed by Elsevier, authors, editors or contributors in relation to the translation or for any injury and/or damage to persons or property as a matter of products liability, negligence or otherwise, or from any use or operation of any methods, products, instructions, or ideas contained in the material herein.

Переклав з англійської Олексій Скакун, лікар-кардіолог, аспірант кафедри внутрішньої медицини № 2 та медсестринства Івано-Франківського національного медичного університету.

Хемптон, Джон

X-37 150 випадків ЕКГ = 150 ECG Cases : пер. 5-го англ. вид. : двомовне вид. : укр., англ. / Джон Хемптон, Девід Едлем, Джоанна Хемптон ; наук. ред. пер. Нестор Сердюк ; пер. з англ. Олексія Скакуна. – К. : ВСВ "Медицина", 2020. – xvi, 344 с.

ISBN 978-617-505-784-1 (укр.)

ISBN 978-0-7020-7458-5 (англ.)

Електрокардіографія здається складною для розуміння та засвоєння через різноманіття варіантів норми і велику кількість порушень серцевого ритму й провідності. Саме тому ця книга стане незамінною для тих, хто хоче опанувати методику інтерпретації ЕКГ. У посібнику висвітлено основні принципи діагностики серцево-судинних захворювань і деяких позасерцевих патологічних станів. Описано найважливіші порушення серцевого ритму й провідності, ЕКГ-патерни при певних захворюваннях серця і порушеннях водно-електролітного балансу. Подано 150 прикладів ЕКГ. До кожного з них додається стисла інформація про пацієнта, його скарги, дані анамнезу і фізикального обстеження. Посібник має дві частини. Частина 1 "ЕКГ у повсякденній практиці" містить ЕКГ, які часто спостерігаються у практичній діяльності лікарів. У частині 2 "Складні ЕКГ" наведено ЕКГ, які потребують певних навичок для їх розшифрування і рідше трапляються у клінічній практиці. Структура книги полегшує засвоєння методу ЕКГ: спочатку пропонуються електрокардіограми пацієнта з інформацією про нього, читач може уважно їх розглянути, виявити ознаки патології, сформулювати висновок і визначити тактику ведення пацієнта, а після цього перевірити свої міркування, порівнюючи їх з наведеними в посібнику.

Для студентів, лікарів-інтернів, лікарів загальної практики та сімейної медицини, терапевтів, лікарів функціональної діагностики, кардіологів.

УДК 616.12-073.7

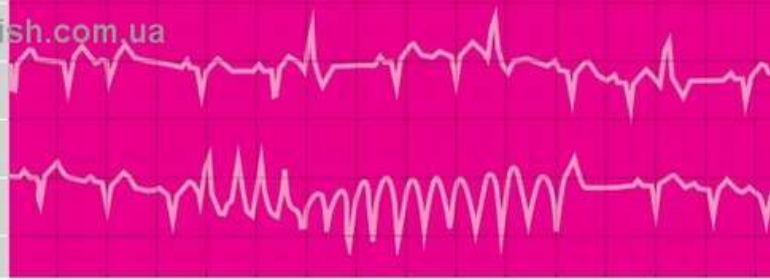
ББК 54.101я73

ISBN 978-617-505-784-1 (укр.)

ISBN 978-0-7020-7458-5 (англ.)

© 2019 Elsevier Ltd. All rights reserved.

© ВСВ "Медицина", оформлення і переклад українською, 2020



Як користуватися посібником

How to use this book

Частина 1. ЕКГ у повсякденній практиці

Містить 75 прикладів електрокардіограм (ЕКГ), які часто трапляються у клінічній практиці. Наведено приклади важливих патологічних змін, а також розглянуто поширені варіанти норми. Кожен, хто опанував матеріал посібника “*Основи ЕКГ*”, 9-е видання (Elsevier, 2019), повинен уміти правильно інтерпретувати представлені ЕКГ.

Частина 2. Складні ЕКГ

75 випадків ЕКГ, які містяться у другій частині, є більш складними і спостерігаються рідше, однак кожен, хто прочитав “*ЕКГ у практиці*”, 7-е видання (Elsevier, 2019), повинен уміти інтерпретувати ці ЕКГ.

Додаткові тлумачення



Ці символи позначають перехресні посилання на важливу інформацію, що міститься в посібниках “*Основи ЕКГ*”, 9-е видання (Elsevier, 2019) та “*ЕКГ у практиці*”, 7-е видання (Elsevier, 2019).

Part 1 Everyday ECGs

The 75 ECGs in this section are examples of those commonly seen in clinical practice. There are several examples of the most important abnormalities, together with examples of common variations of normality. Anyone who has read *The ECG Made Easy*, 9th edition (Elsevier, 2019) should be able to interpret these ECGs correctly.

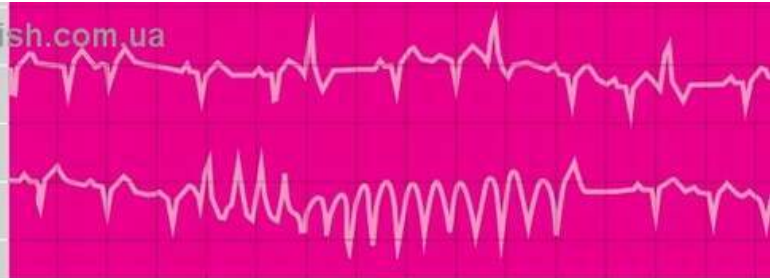
Part 2 More Challenging ECGs

The 75 ECGs in this section are more challenging and include ECG patterns seen less often, but anyone who has read *The ECG Made Practical*, 7th edition (Elsevier, 2019) should be able to interpret them.

Further Reading



These symbols indicate cross-references to useful information in *The ECG Made Easy*, 9th edition (Elsevier, 2019) and *The ECG Made Practical*, 7th edition (Elsevier, 2019).

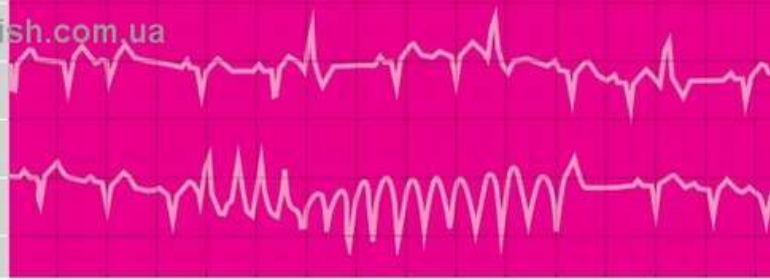


Зміст

Contents

Як користуватися посібником	v
Передмова	ix
Вступ. Як отримати максимальну кількість інформації від ЕКГ?	xi
Частина 1. ЕКГ у повсякденній практиці	1
Частина 2. Складні ЕКГ	157
Алфавітний покажчик	315

How to use this book	v
Preface	ix
Introduction: making the most of the ECG	xi
Part 1 Everyday ECGs	1
Part 2 More challenging ECGs	157
Index	315



Передмова

Preface

Матеріал, який міститься в посібниках “*Основи ЕКГ*” та “*ЕКГ у практиці*”, є базовим, однак недостатнім для повного розуміння інтерпретації ЕКГ. Як у галузі медицини в цілому дуже важливим є клінічний досвід, так само і для отримання добрих результатів з інтерпретації ЕКГ незамінним є аналіз якомога більшої кількості її зразків. ЕКГ потрібно інтерпретувати у контексті клінічної картини конкретного пацієнта, в якого її було записано. Необхідно вміти оцінювати варіанти норми й патерни, пов’язані з різними захворюваннями. Також слід поміркувати, яким чином ЕКГ може допомогти в діагностиці та лікуванні пацієнтів.

“*150 випадків ЕКГ*” – це переклад 5-го видання “*150 завдань з ЕКГ*”. Назву змінено з метою наголосити на важливості зв’язку ЕКГ зі станом пацієнта, в якого вона була записана: ці 150 зразків ЕКГ отримано від реальних пацієнтів і на момент запису вони були визначальними для діагностики й лікування. Мета цього посібника, як і попередніх видань – у поглибленому вивченні ЕКГ шляхом перевірки навичок розпізнавання. Для цього у посібник вміщено набагато більше прикладів ЕКГ, на відміну від “*Основи ЕКГ*” та “*ЕКГ у практиці*”. Близько 10 % прикладів ЕКГ у ньому є новими порівняно з попереднім виданням.

Книжка складається з двох частин. У першій частині подано 75 ЕКГ, які представляють випадки, що досить часто трапляються у клінічній

Learning about ECG interpretation from books such as *The ECG Made Easy* or *The ECG Made Practical* (the previous editions of which were called *The ECG in Practice*) is fine so far as it goes, but it never goes far enough. As with most of medicine there is no substitute for experience, and to make the best use of the ECG there is no substitute for reviewing large numbers of them. ECGs need to be interpreted in the context of the patient from whom they were recorded. You need to learn to appreciate the variations of normality and of the patterns associated with different diseases, and to think about how the ECG can help patient management.

150 ECG Cases is the fifth edition of *150 ECG Problems*. We have changed the title to emphasize the importance of relating an ECG to the patient from whom it was recorded: these 150 records came from real patients, and at the time of recording were essential for the diagnosis and management of real patients. The aim of the book is the same as in the previous editions: it allows the inclusion of a lot more ECGs than is possible in *The ECG Made Easy* and *The ECG Made Practical*, and it is designed for the reader to improve his or her understanding of ECGs by testing recognition skills. Some 10% of the ECGs are new compared with the previous edition.

We have divided the book into two parts. The first part includes 75 ECGs that are commonly seen, and we have called this section ‘Everyday

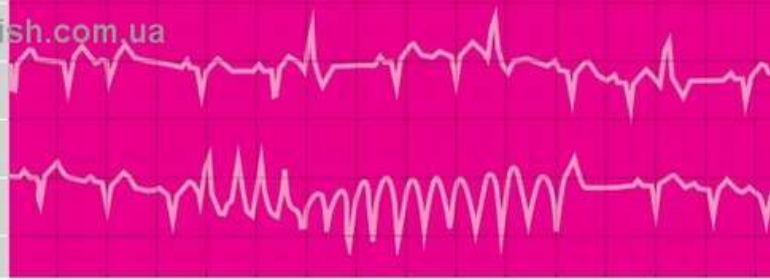
практиці. Ця частина має назву “ЕКГ у повсякденній практиці”, оскільки містить ЕКГ-патерни, які часто спостерігають у пацієнтів відділення невідкладної допомоги або у хворих, що перебувають на амбулаторному лікуванні. Також включено кілька записів ЕКГ пацієнтів із таким поширеним захворюванням, як інфаркт міокарда. Усі, хто ознайомилися з посібником “*Основи ЕКГ*”, повинні вміти розпізнавати більшість ЕКГ, представлених у цьому розділі.

Друга частина під назвою “Складні ЕКГ” включає записи ЕКГ, які трапляються рідко. Деякі з них охарактеризовано як тяжкі, і читач не завжди може погодитись із запропонованою інтерпретацією. Однак кожен, хто опрацював “*ЕКГ у практиці*”, повинен правильно інтерпретувати більшість ЕКГ, які описані в цій частині.

Дж.Х., Д.Е., Дж.Х.

ECGs’ because these are the ECG patterns that crop up frequently in the Accident & Emergency department or the outpatient clinic. We have included several examples of ECGs from patients with common problems, such as myocardial infarction. Those who have read *The ECG Made Easy* should be able to recognize most of these ECGs. The second part of the book, which we have called ‘More challenging ECGs’ includes records seen less often, some of which could be described as ‘difficult’ – and in some the reader may disagree with our interpretation. But on the whole, anyone who has read *The ECG Made Practical* should get most of the ECGs in Part 2 right.

JH, DA, JH



Вступ. Як отримати максимальну кількість інформації від ЕКГ?

Introduction: making the most of the ECG

Запис ЕКГ і висновки щодо одержаних даних не слід уважати єдиним критерієм встановлення діагнозу. Цей метод є базовим для дослідження хвороб серця, а також важливим у діагностиці інших захворювань. Однак ЕКГ завжди слід оцінювати в контексті стану конкретного пацієнта. ЕКГ-дослідження не може бути альтернативою належного збирання анамнезу й ретельного фізикального обстеження.

Оскільки ЕКГ – простий, безпечний і низько-вартісний метод дослідження, його зазвичай використовують першочергово у пацієнтів із можливим захворюванням серця. Після цього можна провести рентгенографію органів грудної клітки, ехокардіографію, радіонуклідні дослідження, комп'ютерну й магнітно-резонансну томографію, а також катетеризацію серця й ангіографію. Однак жоден із цих методів дослідження не може замінити ЕКГ. ЕКГ – запис електричної активності серця, що надає інформацію, яку неможливо отримати іншим способом. Слід зауважити, що ЕКГ не є стовідсотковим достовірним методом діагностики.

ЕКГ записують у різних пацієнтів, намагаючись отримати важливі дані для встановлення найрізноманітніших імовірних діагнозів. Варто з обережністю реєструвати ЕКГ під час так званого скринінгу здоров'я, зокрема не слід розглядати це дослідження як заміну консультації лікаря. Виникають також труднощі щодо інтерпретації ЕКГ, оскільки відомо більше десятка варіантів

Recording and reporting an ECG should never be an end in itself. The ECG is a basic and valuable tool in the investigation of cardiac problems, and it can be helpful in the case of non-cardiac problems, too, but it must always be viewed in the context of the patient from whom the record came. The ECG must never be a substitute for taking a proper medical history and carrying out a careful physical examination. Because it is simple, harmless and cheap, the ECG is usually the first investigation in a patient with possible cardiac disease, and it may be followed by the plain chest X-ray, the echocardiogram, radionuclide studies, computed tomography (CT), magnetic resonance imaging (MRI), and cardiac catheterization and angiography – but none of these are substitutes. The ECG, a recording of the electrical activity of the heart, gives information that can be obtained in no other way. However, even though it is irreplaceable, it is not infallible.

ECGs are recorded from a wide variety of patients, in an attempt to help with a wide variety of possible diagnoses. An ECG is frequently recorded in the course of 'health screening', but here it must be regarded with considerable caution. It cannot be assumed that individuals who present themselves for screening are asymptomatic – the process may be being used as a substitute for a consultation with a doctor. The ECG itself may cause difficulties of interpretation, for

норми. Незначні відхилення, зокрема неспецифічні зміни сегмента *ST* або зубця *T*, мають діагностичне і прогностичне значення, якщо у пацієнта є симптоми серцевого походження, однак ці зміни не мають жодного клінічного значення в абсолютно здорових осіб. На ЕКГ абсолютно здорової людини рідко виявляють значні порушення, однак трапляється, що у спортсменів реєструють зміни, які свідчать про наявність безсимптомної гіпертрофічної кардіоміопатії.

У пацієнтів зі скаргами на біль у грудях запис ЕКГ є важливим, однак іноді не зовсім достовірним дослідженням. Слід пам'ятати, що ЕКГ може залишатися в нормі протягом кількох годин після виникнення інфаркту міокарда. Відомі випадки, коли пацієнтів відділення невідкладної допомоги відправляють додому, оскільки на ЕКГ не зафіксовано жодного порушення, попри те що пацієнт досить переконливо описує біль у грудях ішемічного походження. За таких обставин ЕКГ слід повторити кілька разів, щоб з'ясувати, чи з'являються зміни. Тактика ведення пацієнта має залежати від рівня тропоніну в плазмі крові, а не від даних ЕКГ. Водночас цей метод дослідження є важливим для вирішення питання щодо лікування пацієнта з болем у грудях, оскільки тактика ведення хворого з інфарктом міокарда з елевацією сегмента *ST* суттєво відрізняється від тактики ведення пацієнта, на ЕКГ якого виявлено інфаркт міокарда без елевації сегмента *ST*.

У пацієнтів із періодичним ангінозним болем у грудній клітці часто спостерігають абсолютно нормальні ЕКГ у стані спокою – у таких випадках варто провести пробу з дозованим фізичним навантаженням. Для діагностики ішемічної хвороби серця цей метод нерідко замінюють на сцинтиграфію міокарда з таких міркувань: по-перше, її точність прогнозування залежить від імовірності того, чи буде виявлено стенокардію; по-друге, можуть бути хибнонегативні або хибнопозитивні результати; по-третє, дані проби з дозованим фізичним навантаженням у жінок можуть бути менш достовірними. Слід пам'ятати, що проба з дозованим фізичним навантаженням не завжди є безпечною –

there are a dozen or more normal variants. Minor abnormalities, such as non-specific ST segment or T wave changes, will have diagnostic and prognostic significance if the individual has symptoms that may be cardiac in origin, but these changes can be of no importance in totally healthy people. It is rare for an ECG to demonstrate anything of importance in a totally healthy individual, although in athletes the detection of abnormalities suggesting asymptomatic hypertrophic cardiomyopathy is important.

In patients with chest pain, the ECG is important but sometimes misleading. It is essential to remember that the ECG can remain normal for some hours after the onset of a myocardial infarction. Too often patients are sent home from an A&E department because their ECG is normal, despite a reasonably convincing story of ischaemic chest pain. Under such circumstances the ECG should be repeated several times to see if changes are appearing, and patient management should depend on the plasma troponin level rather than on the ECG. Nevertheless, the ECG is important for deciding treatment in a patient with chest pain, for the management of a patient with myocardial infarction with ST segment elevation is quite different from that of a patient whose ECG shows a non-ST segment elevation infarction.

Patients with intermittent chest pain that could be angina frequently have completely normal ECGs at rest – and then the exercise test can be valuable. The exercise test is to some extent being replaced by myocardial perfusion scanning for the diagnosis of coronary disease because its predictive accuracy depends on the likelihood of the patient having angina, because there can be false negative or false positive results, and because exercise tests are sometimes unreliable in women. Remember that an exercise test is safe, but not totally safe, because arrhythmias (including ventricular fibrillation) may be induced. Nevertheless, the exercise test has the great advantage of showing a patient's exercise tolerance, and also showing what limits his capability.

іноді може виникати аритмія (включаючи фібриляцію шлуночків). Водночас цей метод дає змогу визначити толерантність до фізичного навантаження пацієнта, а також з'ясувати, що саме обмежує його функціональні можливості.

Крім того, проведення ЕКГ має велике значення в дослідженні пацієнтів із задишкою, оскільки завдяки йому можна виявити зміни, пов'язані із хворобами серця (наприклад, із перенесеним інфарктом міокарда) або хронічними захворюваннями органів грудної клітки. Ознаки гіпертрофії лівого шлуночка можуть свідчити про наявність артеріальної гіпертензії, мітральної регургітації, аортального стенозу або аортальної регургітації, а гіпертрофія правого шлуночка може бути спричинена емболією легеневої артерії чи мітральним стенозом. Проте ці порушення мають бути виявлені під час обстеження пацієнта. ЕКГ не є надійним методом для оцінювання гіпертрофії різних камер серця. Важливо пам'ятати, що за допомогою ЕКГ неможливо визначити, чи є у пацієнта серцева недостатність, чи немає; можна визначити лише стан, який зумовив серцеву недостатність. Однак за наявності абсолютно нормальної ЕКГ серцева недостатність, безумовно, є малоімовірною.

Існують ЕКГ-патерни, характерні для деяких станів, які безпосередньо не пов'язані із серцем, наприклад, у разі значних порушень водно-електролітного балансу. Моніторинг ЕКГ не є прийнятним способом для виявлення порушень рівня електролітів у хворих із діабетичним кетоацидозом, але принаймні хоча б якісь зміни можуть спонукати до проведення відповідних біохімічних аналізів. ЕКГ є важливою при розробленні нових лікарських засобів, оскільки будь-який препарат, який призводить до подовження інтервалу $Q-T$ (що не є рідкістю), може спричинити раптову смерть унаслідок шлуночкової тахікардії.

ЕКГ має першочергове значення для обстеження та ведення пацієнтів з імовірністю виникнення аритмії. Цей метод є надійним щодо розпізнавання аритмії у пацієнтів із прискореним

The ECG also has a role in the investigation of patients with breathlessness, for it can show changes associated with heart disease (e.g. an old myocardial infarction) or with chronic chest disease. Evidence of left ventricular hypertrophy may point to hypertension, mitral regurgitation or aortic stenosis or regurgitation, and right ventricular hypertrophy may be the result of pulmonary emboli or mitral stenosis – however, all of these should have been detected during the examination of the patient. The ECG is not a good tool for grading the hypertrophy of the different heart chambers. It is particularly important to remember that the ECG cannot demonstrate heart failure: it may suggest a condition that may cause heart failure, but it is impossible to determine from an ECG whether or not a patient is in heart failure. However, in the presence of a completely normal ECG, heart failure is certainly unlikely.

There are characteristic ECG appearances in several conditions that are not primarily cardiac – for example with severe electrolyte derangement. ECG monitoring is not an acceptable way of following electrolyte changes in conditions such as diabetic ketoacidosis, but at least any abnormalities may prompt the appropriate biochemical tests. The ECG has, however, become important in the development of new drugs, for any drug that causes QT prolongation – and this is by no means uncommon – may cause sudden death due to ventricular tachycardia.

It is in the investigation and management of patients with possible arrhythmias that the ECG is of paramount importance. Patients may complain of palpitations or dizziness and syncope as a result of rhythm disturbances, and there is no way of identifying these with certainty other than with an ECG. Dizziness and syncope can be the result of rhythms that are either too fast or too slow for an effective cardiac output, or of slow rhythms associated with disorders of conduction. There may be little in the patient's history to point specifically to a cardiac problem when dizziness or collapse is the main symptom,

серцебиттям, запамороченням, а також синкопе внаслідок порушень ритму. Запаморочення та синкопе іноді бувають спричинені ритмами, що є занадто швидкими або занадто повільними для ефективного серцевого викиду або зумовлені повільними ритмами, пов'язаними з порушенням провідності. Може бути небагато даних анамнезу, що свідчили б про наявність захворювань серця, основним симптомом яких є запаморочення або колапс, однак варто звернути увагу на відповідні патологічні зміни на ЕКГ, які допоможуть установити правильний діагноз (за допомогою цього діагноз не встановлюють, це – лише підказка). Коли пацієнт скаржиться на відчуття прискореного серцебиття, очевидно, є певні порушення з боку серця. Зазвичай правильний діагноз можна встановити, лише ретельно зібравши анамнез (хворий з екстрасистолами може описати, що серце “вискакує з грудей”, або назвати такі ж малоімовірні ознаки, а також зазначити, що стан погіршується у положенні лежачи вночі, після куріння чи вживання алкоголю). Пацієнт, який має справжню пароксизмальну тахікардію, відзначить раптовий початок (а іноді й раплове припинення) прискореного серцебиття. А якщо напад був пов'язаний із болем у грудях, запамороченням або задишкою, то наявність пароксизмальної тахікардії стає дуже ймовірною.

Порушення ритму серця під час обстеження спостерігається лише в деяких пацієнтів, однак за допомогою ЕКГ можна отримати цінні підказки для визначення характеру аритмії. У хворого, в якого на ЕКГ реєструється двопучкова блокада або атріовентрикулярна (АВ) блокада I ступеня, поєднана із блокадою лівої ніжки пучка Гіса, періодично можуть виникати повна АВ-блокада та напади Морганьї–Адамса–Стокса. Пацієнт, в якого на ЕКГ виявлено передчасне збудження шлуночків (синдром Вольфа–Паркінсона–Вайта), має ризик розвитку пароксизмальних аритмій, хоча у багатьох осіб із такими ЕКГ-паттернами не виникає жодного нападу. Пацієнт із синдромом подовженого інтервалу $Q-T$ (уродженим або таким, що розвинувся внаслідок медикаментозного лікування) має ризик виникнен-

but an appropriately abnormal ECG may immediately point to the right diagnosis. When a patient complains of palpitations there is a clearly a heart problem of some sort, and it is usually possible to come close to a diagnosis by taking a careful history – the patient with extrasystoles will describe the heart ‘jumping out of the chest’ or something equally unlikely, and the problem will be worse when lying down at night, and after smoking and alcohol. The patient with a true paroxysmal tachycardia will describe the sudden onset (and sometimes the sudden cessation) of the rapid heartbeat, and if the attack is associated with chest pain, dizziness or breathlessness then the presence of a paroxysmal tachycardia becomes highly likely.

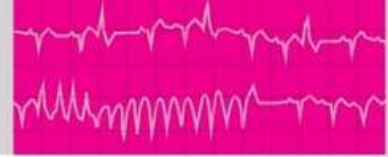Few patients will have their arrhythmia at the time they are seen, but the ECG can still give valuable clues to its nature. A patient whose ECG shows bifascicular block, or first degree atrioventricular block together with left bundle branch block, may have intermittent complete block and Stokes–Adams attacks. A patient whose ECG shows pre-excitation (the Wolff–Parkinson–White syndrome) is at risk of paroxysmal arrhythmias – though many people with these ECG patterns never have any problems at all. A patient with a prolonged QT syndrome, as a result of either a congenital defect or drug treatment, is at risk of torsade de pointes ventricular tachycardia. Under all these circumstances, ambulatory ECG recording, by one of a variety of techniques, may demonstrate the true nature of the arrhythmia that causes the symptoms – but it must be remembered that many, if not most, arrhythmias will be seen transiently in completely healthy people and only when an abnormal ECG corresponds to symptoms can one be certain that the two are related.

So the way to approach the ECG, and this book – and indeed any medical situation – is to start with the patient. If you cannot make a reasonable diagnosis from the history, and to a lesser extent the examination, the chances of doing so as a result of investigations are not great. The

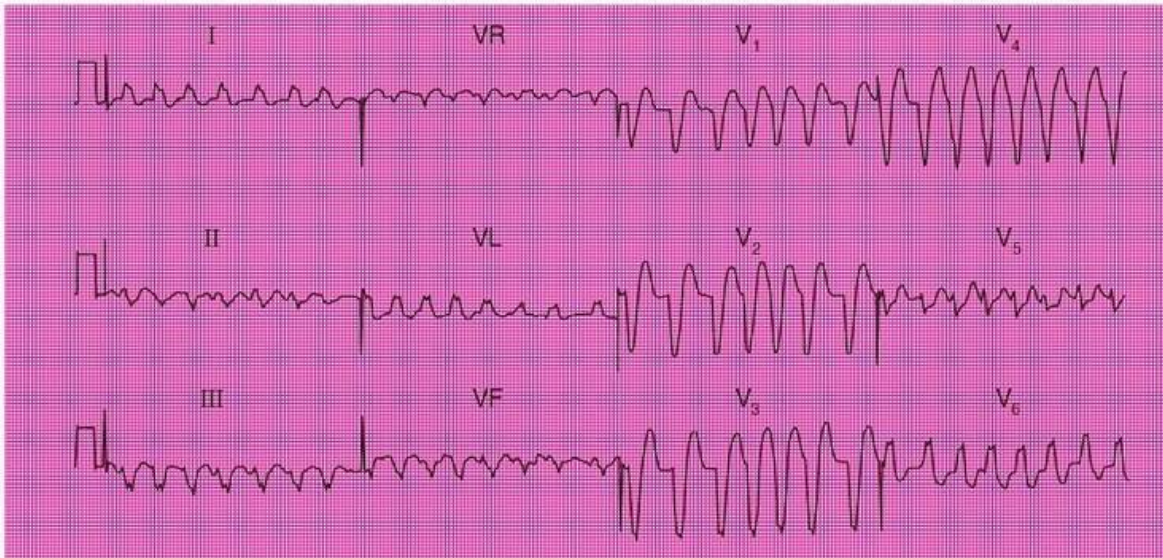
ня шлуночкової тахікардії *torsade de pointes*. За таких обставин саме за допомогою амбулаторного моніторингу ЕКГ (однієї із багатьох методик) можна визначити походження аритмії, що супроводжується певними симптомами. Однак варто пам'ятати, що більшість аритмій можна періодично спостерігати в абсолютно здорових осіб. Тому бути певним, що між ними є зв'язок, можна лише у тих випадках, коли зміни на ЕКГ відповідають симптомам.

Саме тому системний аналіз ЕКГ у цьому посібнику, і взагалі за будь-якої медичної ситуації, слід розпочинати з пацієнта, в якого вона була записана. Якщо неможливо встановити обґрунтований діагноз за анамнезом і за даними огляду, то вірогідність зробити це за допомогою досліджень є невеликою. Роль ЕКГ та більш складних досліджень полягає в тому, щоб допомогти диференціювати різні ймовірні діагнози, які лікар може запідозрити під час спілкування з пацієнтом і в ході обстеження. Клінічні випадки пов'язані з кожною ЕКГ із наведених у цьому посібнику, представлені дуже коротко, однак їх слід добре обміркувати, з'ясувати, яким може бути діагноз, а потім сформулювати опис і висновок щодо конкретної ЕКГ. Це є оптимальний спосіб максимально підвищити результативність цього методу дослідження.

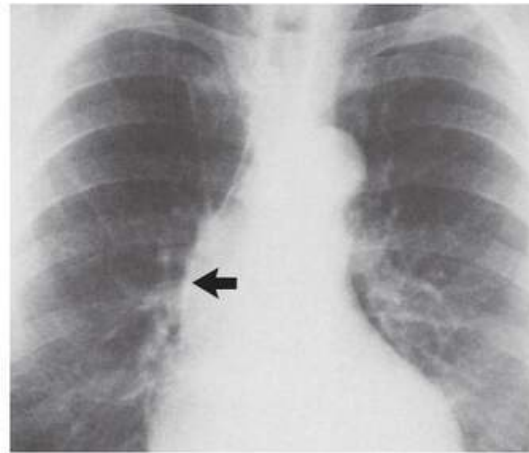
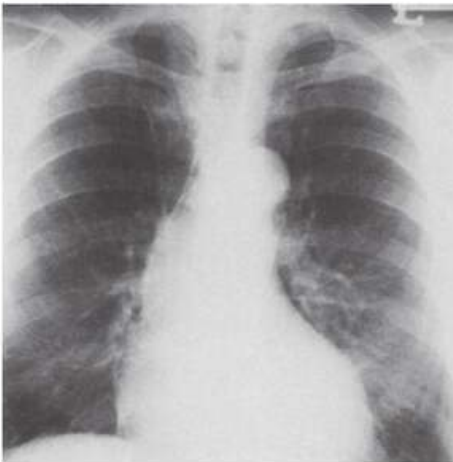
role of the ECG and of more complex investigations is to help differentiate between the various possible diagnoses suggested by talking to, and examining, the patient. The clinical scenarios given with each ECG in this book are of necessity brief, but think about them, ask yourself what the diagnosis might be, and then describe and report on the ECG. That is the way to make the most of the ECG.



ЕКГ / ECG 76



ЕКГ / ECG 76



Чоловіка віком 80 років госпіталізовано у зв'язку з раптовим нападом прискореного серцебиття, поєднаного із задишкою. У пацієнта виявлено застійну серцеву недостатність та шум при аускультатії серця, що свідчить про наявність аортальної регургітації. Що показано на ЕКГ та рентгенограмі органів грудної клітки? Яке лікування слід призначити?

An 80-year-old man was admitted to hospital because of a sudden onset of palpitations associated with breathlessness. He had congestive cardiac failure and a heart murmur suggestive of aortic regurgitation. What do this ECG and the chest X-ray show, and how would you treat him?

ВІДПОВІДЬ 76

На ЕКГ показано:

- Тахікардія із широкими комплексами *QRS*
- Нерегулярний ритм, ЧСС – 130–200 за 1 хв

ANSWER 76

The ECG shows:

- Broad complex tachycardia
- Irregular rhythm, rate 130–200 bpm

- Немає чітких зубців *P*, однак наявна нерівна ізолінія, яку найкраще видно у відведенні *aVL*.
- Тривалість комплексу *QRS* – 160 мс з “М”-патерном у відведенні *V₆*, що свідчить про блокаду лівої ніжки пучка Гіса.

На рентгенограмі органів грудної клітки виявлено збільшення лівого шлуночка із розширенням висхідної аорти. У стінці аорти (позначено стрілкою) наявна кальцифікація. Це рідкісний випадок, такі зміни дають змогу припустити аортальну регургітацію, що виникла внаслідок перенесеного сифілітичного аортиту.

Клінічна інтерпретація

Виражена нерегулярність ритму поєднана з нерівною ізолінією, що спостерігається при одному комплексі *QRS* у відведенні *aVL*, свідчить про фібриляцію передсердь із блокадою лівої ніжки пучка Гіса.

Що потрібно робити?

Захворювання аортального клапана зазвичай асоціюється з блокадою лівої ніжки пучка Гіса, оскільки аортальний клапан анатомічно близько розташований до АВ-вузла. Проведення ехокардіографічного дослідження необхідне для того, щоб переконатися у відсутності вираженого аортального стенозу, оскільки за його наявності судинорозширювальні засоби (включаючи інгібітори ангіотензинперетворювального ферменту) потрібно застосовувати з обережністю. Діуретики використовують у пацієнтів із серцевою недостатністю. Також з обережністю призначають бета-адреноблокатори з метою контролю частоти скорочень шлуночків. Після стабілізації загального стану пацієнта слід враховувати ризик та користь оперативної корекції вади клапана або транскатетерної імплантації аортального клапана.

ВИСНОВОК

Фібриляція передсердь із блокадою лівої ніжки пучка Гіса, аортальна регургітація внаслідок сифілітичного аортиту.

- No clear *P* waves but irregular baseline, best seen in lead *VL*.
- *QRS* complex duration 160 ms, with ‘M’ pattern in lead *V₆*, indicating left bundle branch block (LBBB).

The chest X-ray shows left ventricular enlargement with dilatation of the ascending aorta. There is calcification in the aortic wall (arrowed). In this rare case, these changes suggest aortic regurgitation due to old syphilitic aortitis.

Clinical interpretation

The marked irregularity of rhythm, coupled with the irregular baseline glimpsed in one beat in lead *VL*, shows that this is atrial fibrillation with LBBB.

What to do

Aortic valve disease is commonly associated with LBBB as the aortic valve is anatomically close to the AV node. An echocardiogram is needed, to ensure that there is no significant aortic stenosis – in which case vasodilators (including ACE inhibitors) must be used with caution. The heart failure can be treated with diuretics. Cautious betablockade will control the ventricular rate. Once stabilized, consideration should be given to the risk-benefit of valve surgery or intervention.

SUMMARY

Atrial fibrillation with LBBB; aortic regurgitation due to syphilitic aortitis.

ridmi
ТВІЙ УЛЮБЛЕНИЙ КНИЖКОВИЙ

КУПИТИ